上顎欠損部のインプラント治療

60代　女性

R
GALAXIS . C . . .

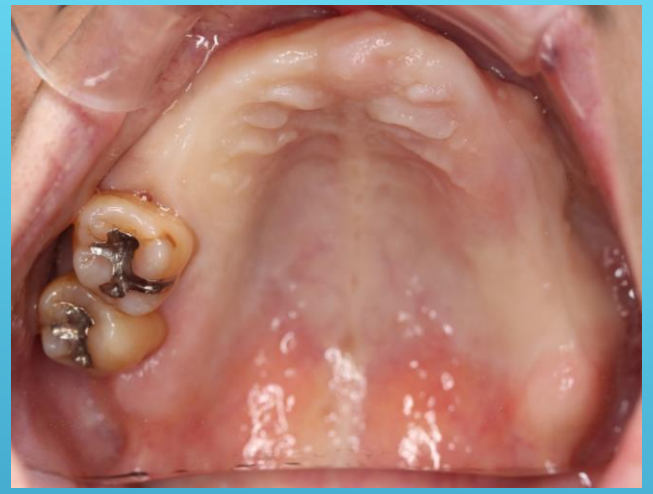

ミラー像

ミラー像

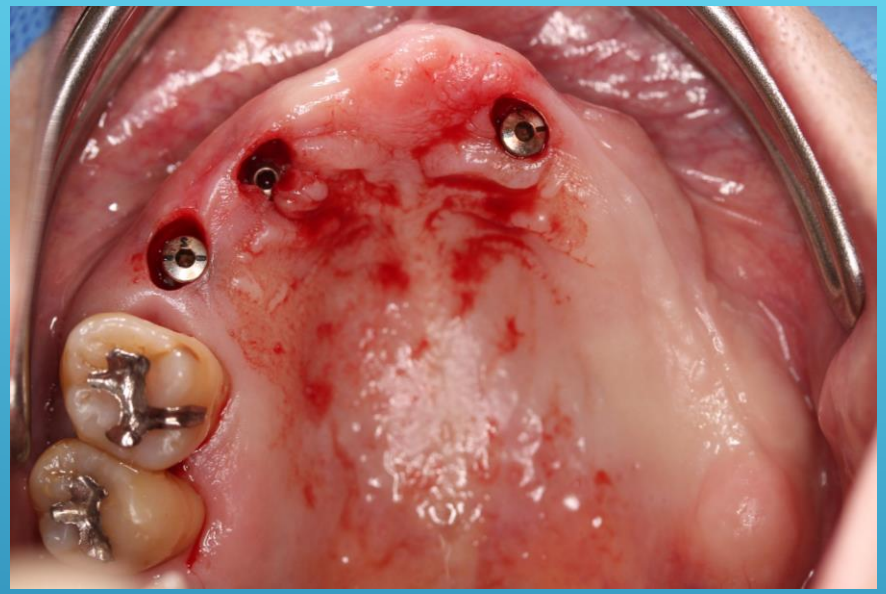

ミラー像

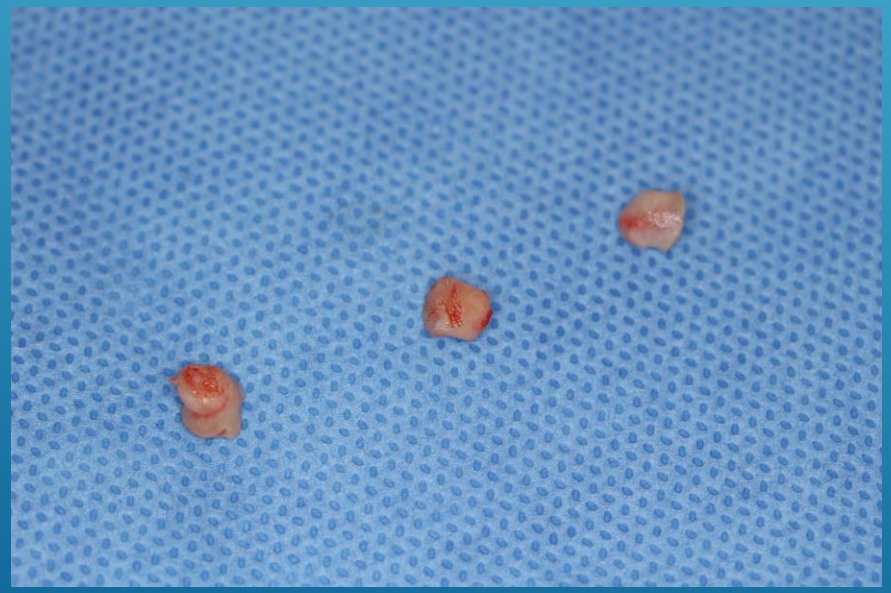

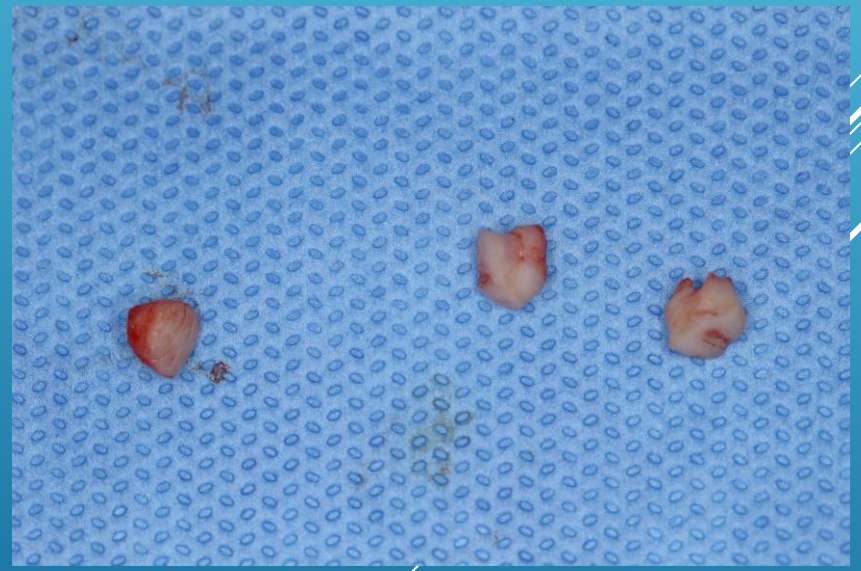

パンチング治療　インプラント部位のみ歯茎を切り、縫合なし

ミラー像

ミラー像

ミラー像

ミラー像

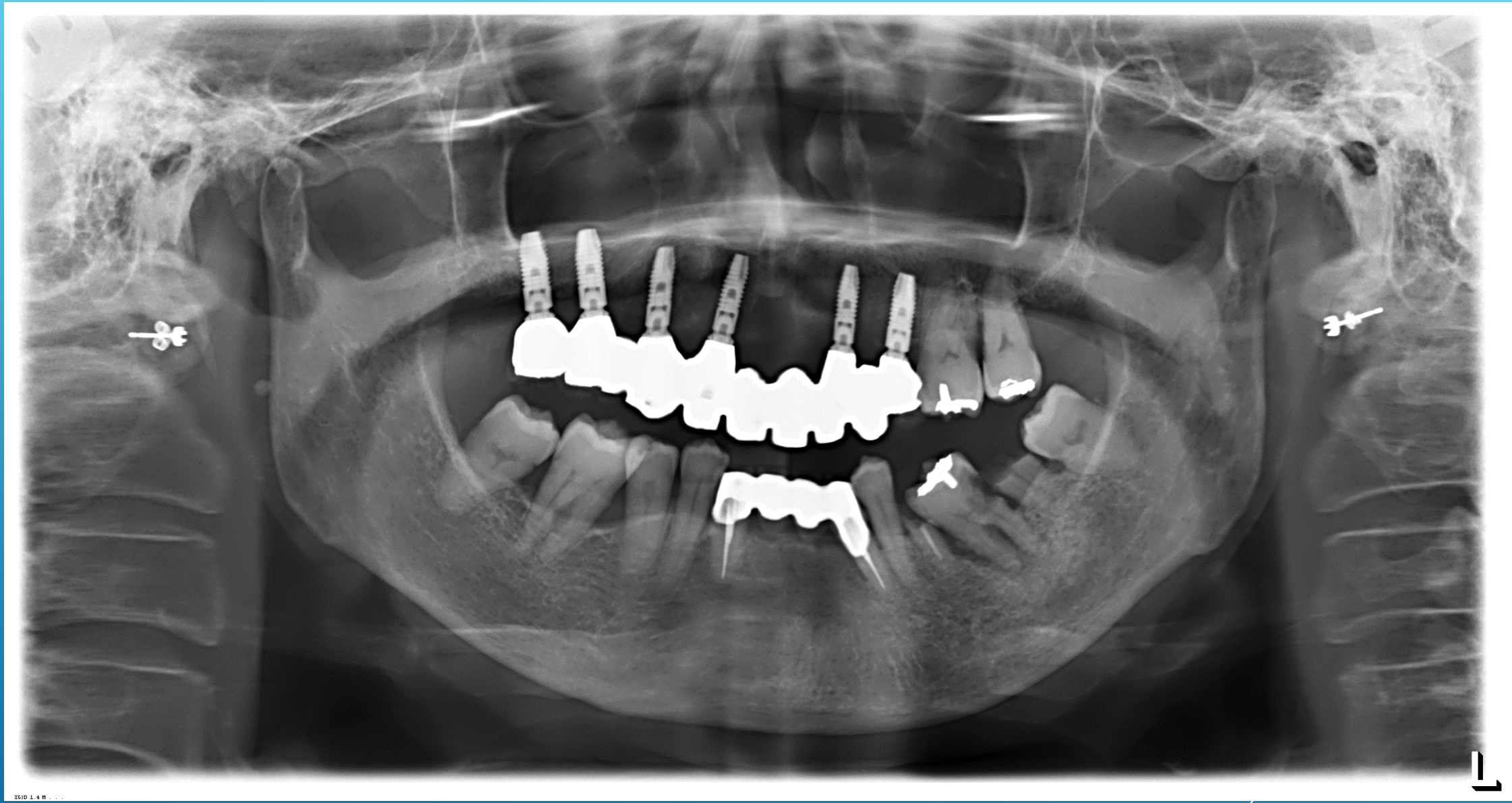

当院での治療は上顎欠損部までです
他の部位は引き続き保険医療機関での治療となります