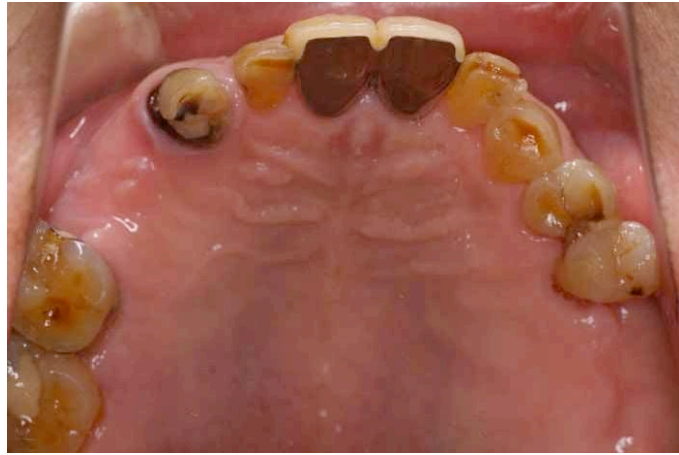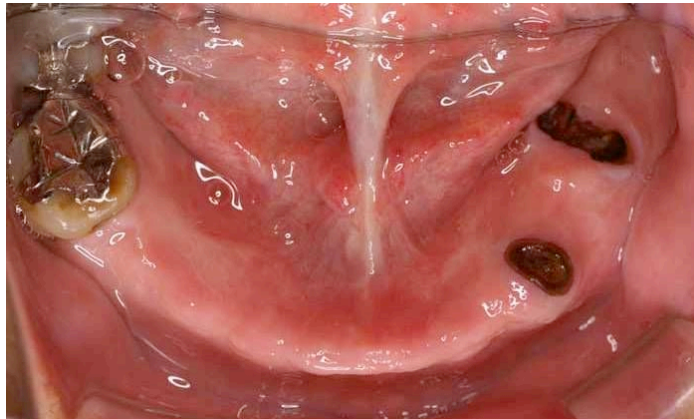

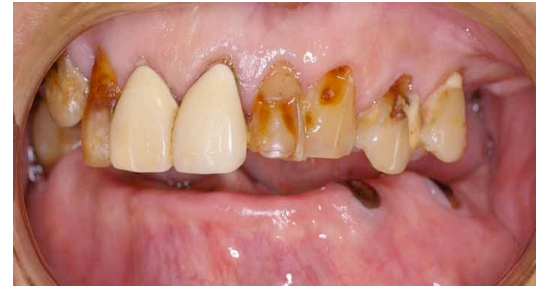
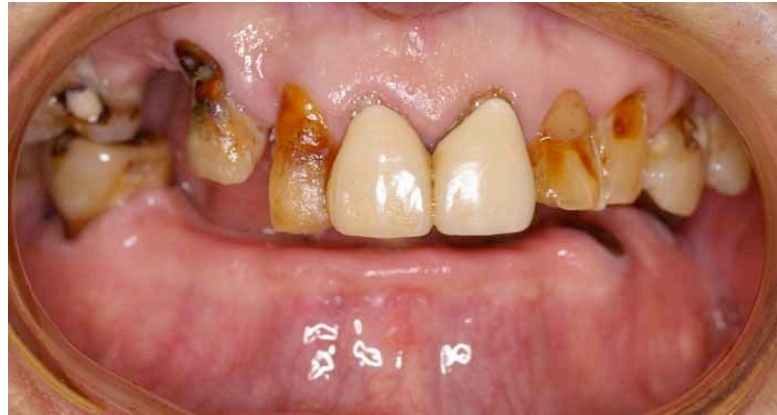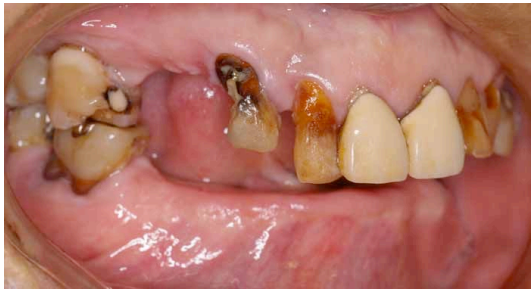# 初診

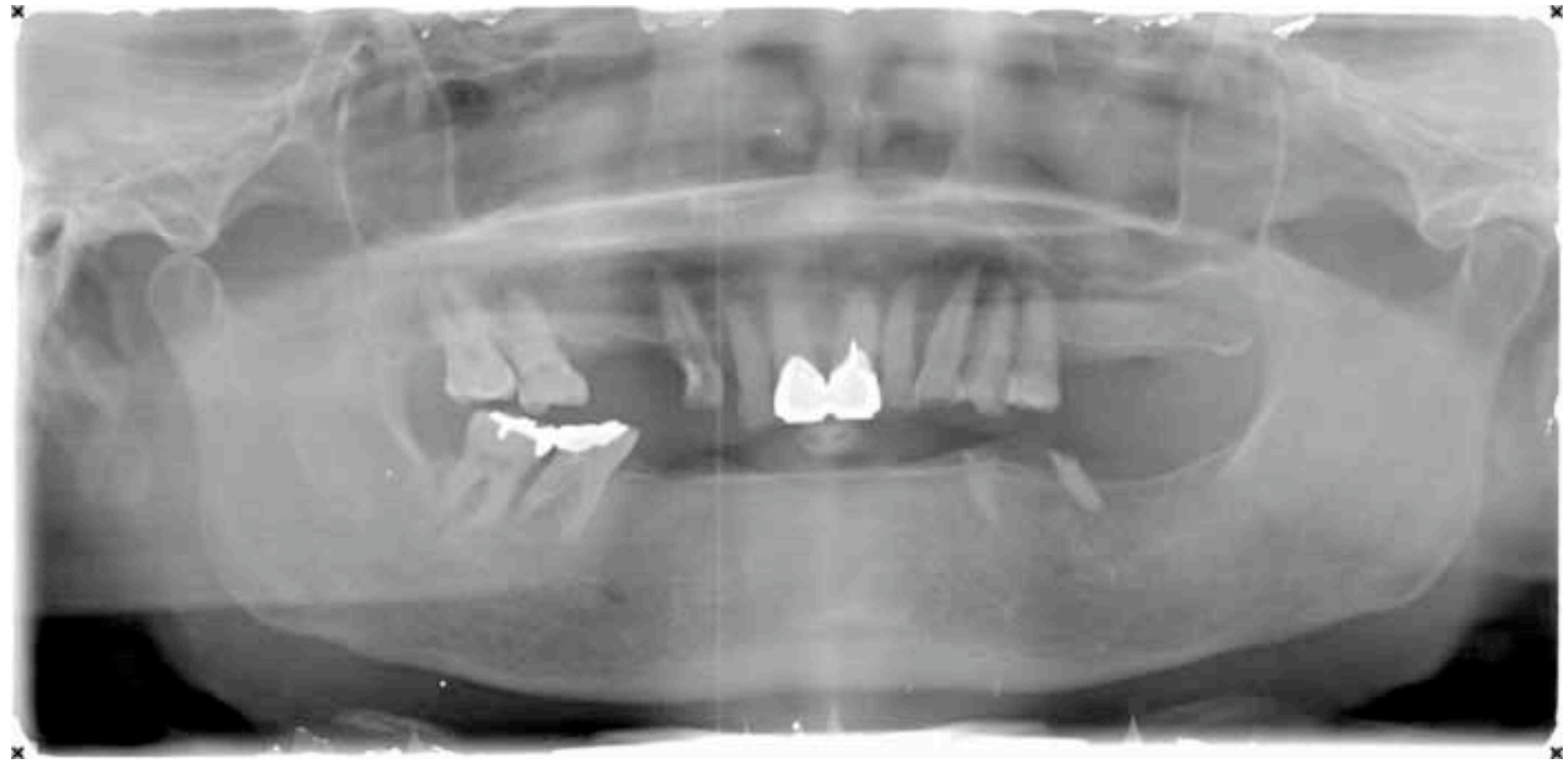

65歳 男性



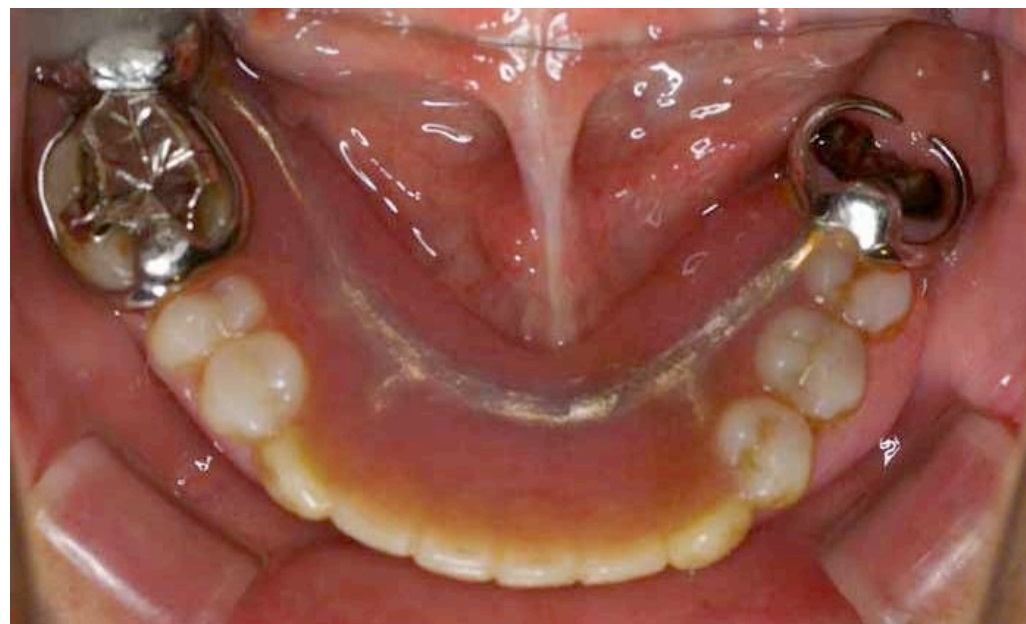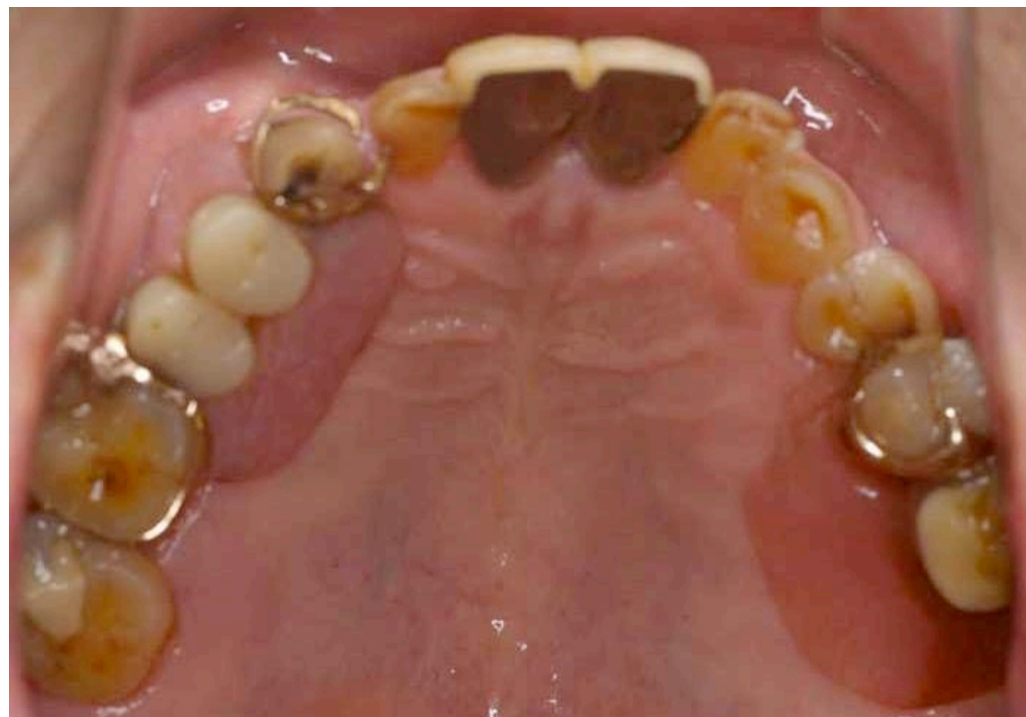
# 初診

レントゲン写真

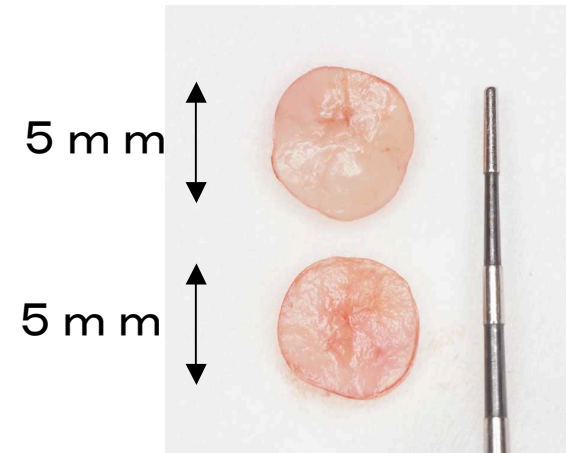
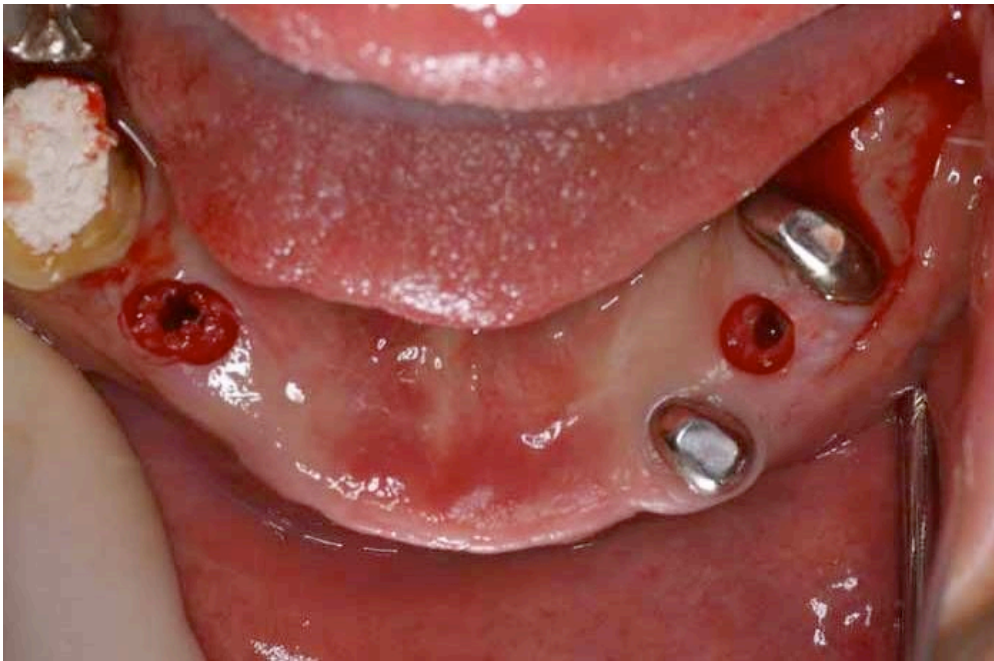

# 初診

(義歯装着時)



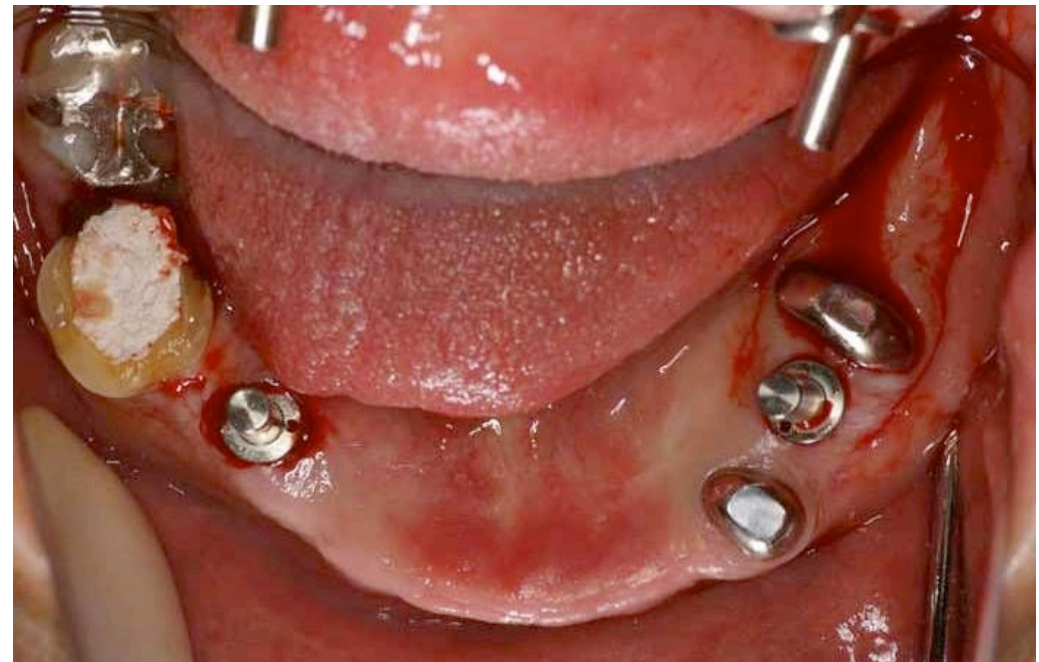




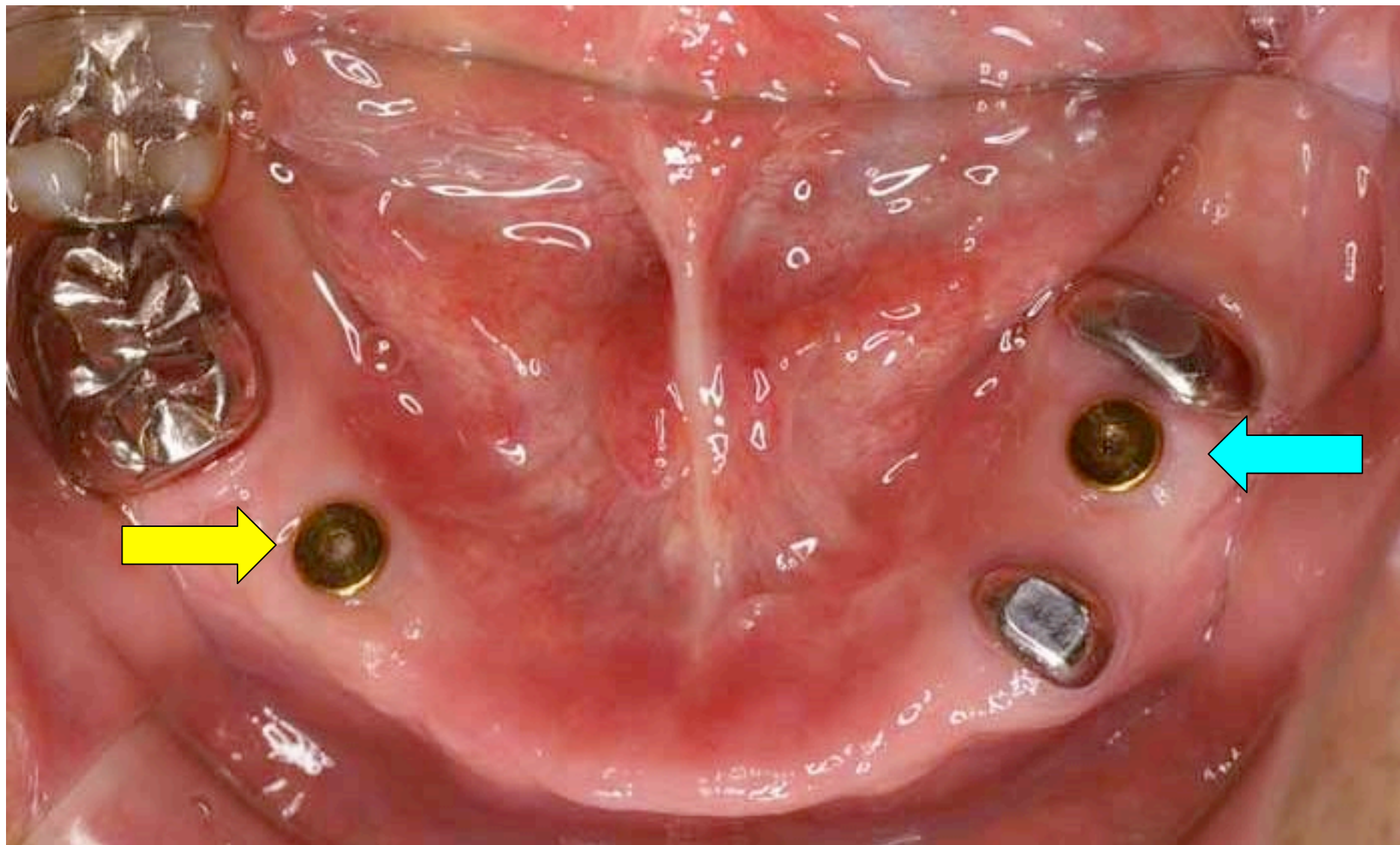
コンピューターで埋入位置確認済

必要最小限の切開です。麻酔も、  
手術時間も少なくなります。

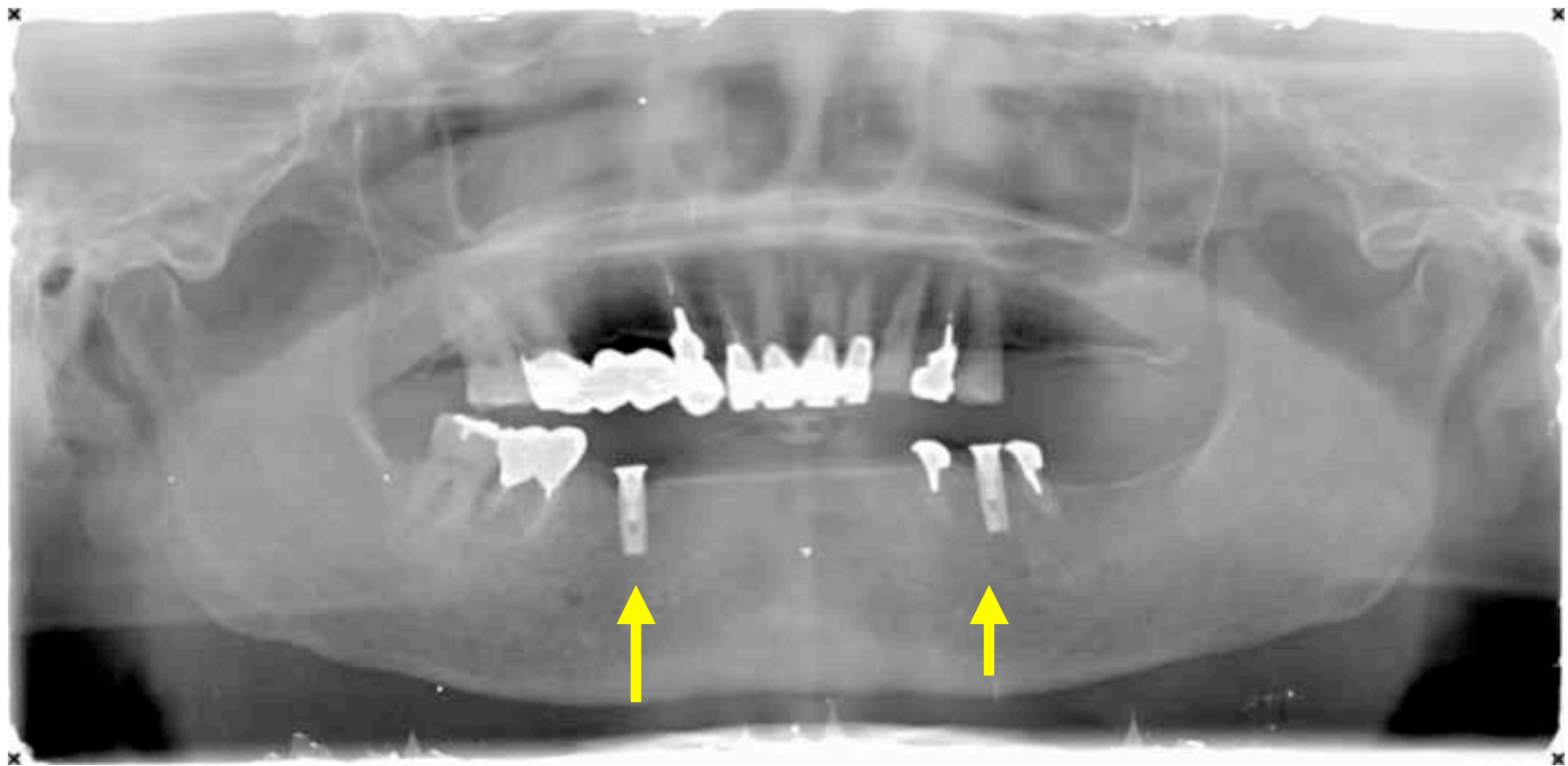
ここまで20分くらいです。



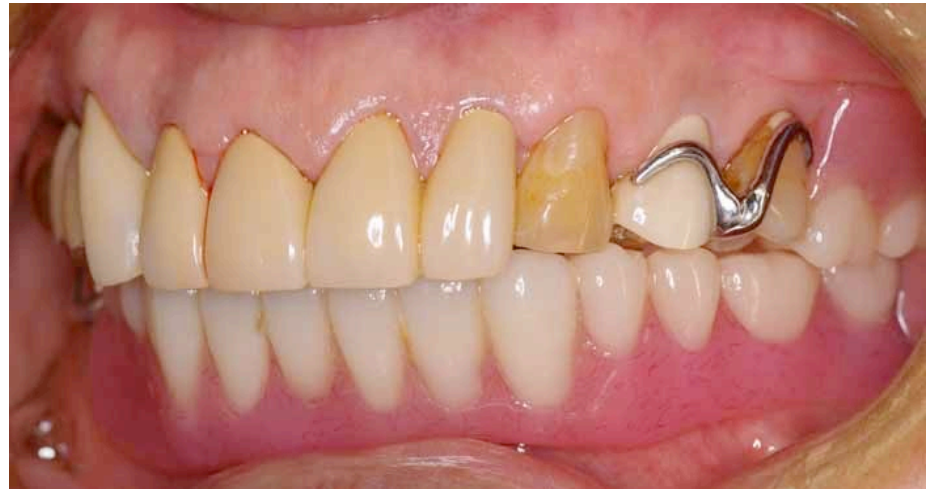
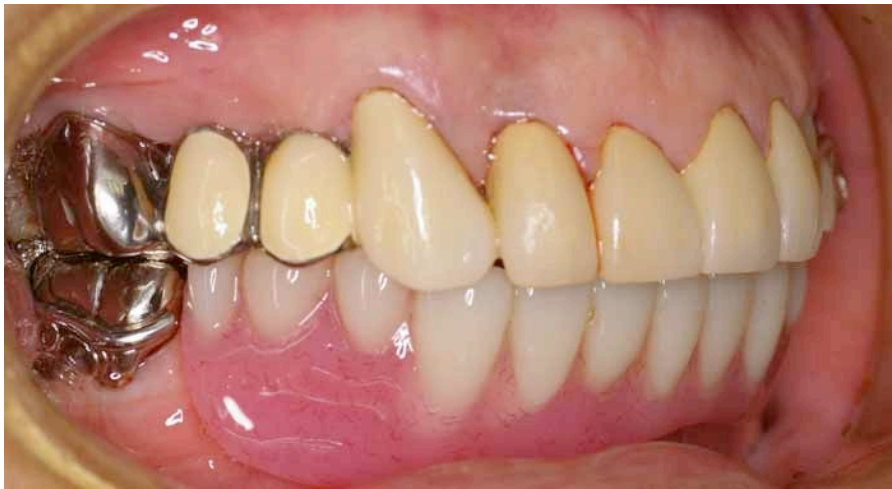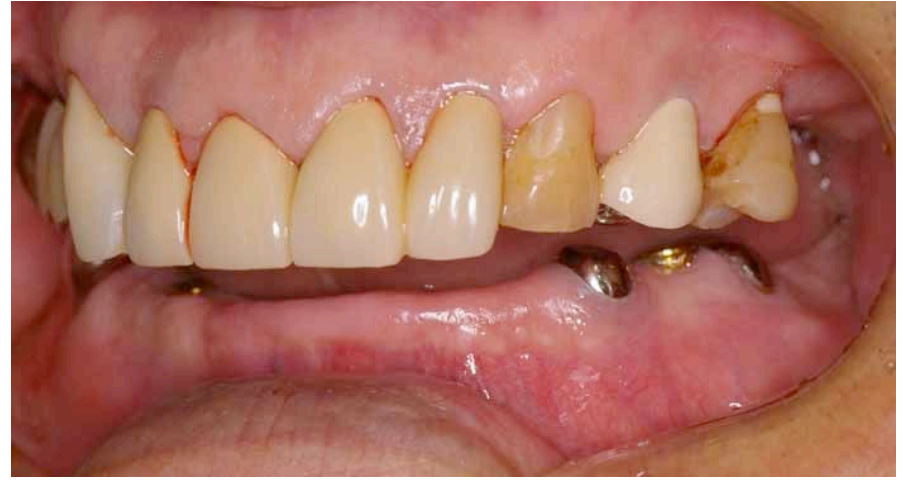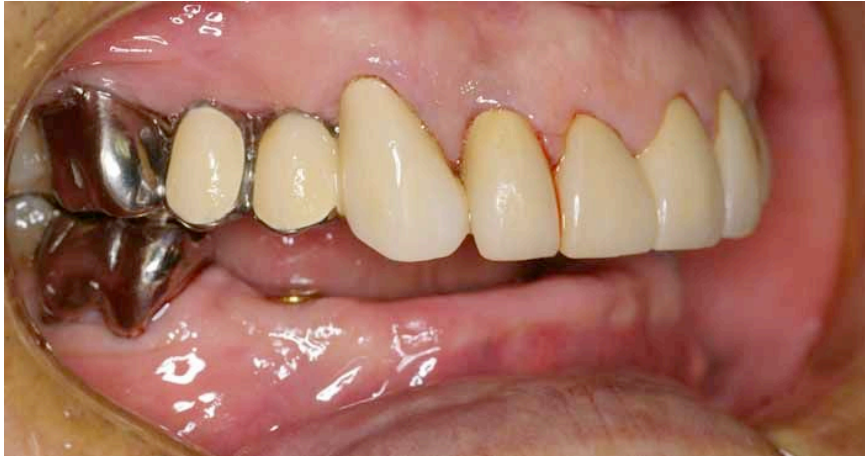3ヶ月後、磁石をインプラントと繋がめます。



インプラント埋入後のレントゲン写真







# 治療後

