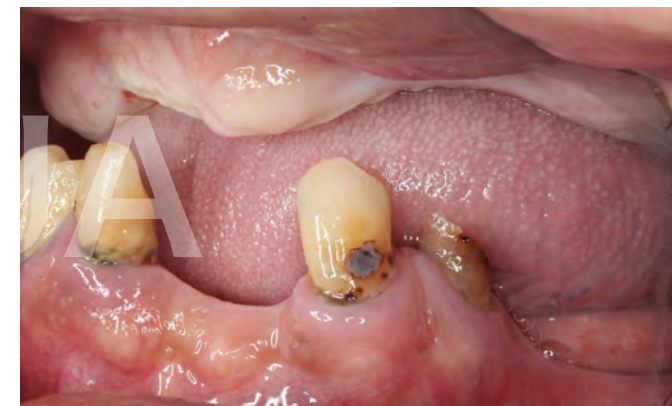
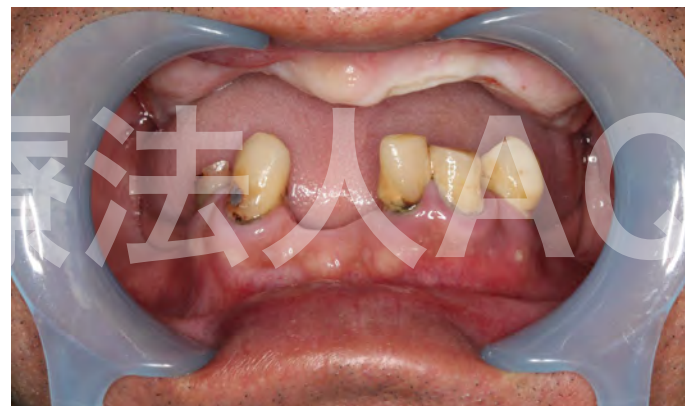
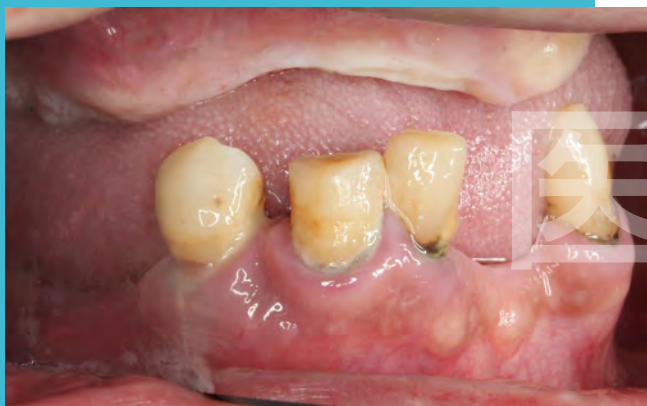医療法人AQUA

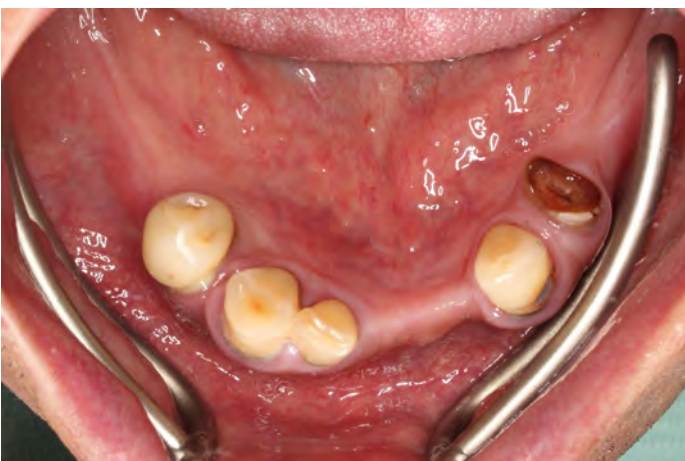主訴：最小限の予算で審美性を高めたい

40代 男性

初診

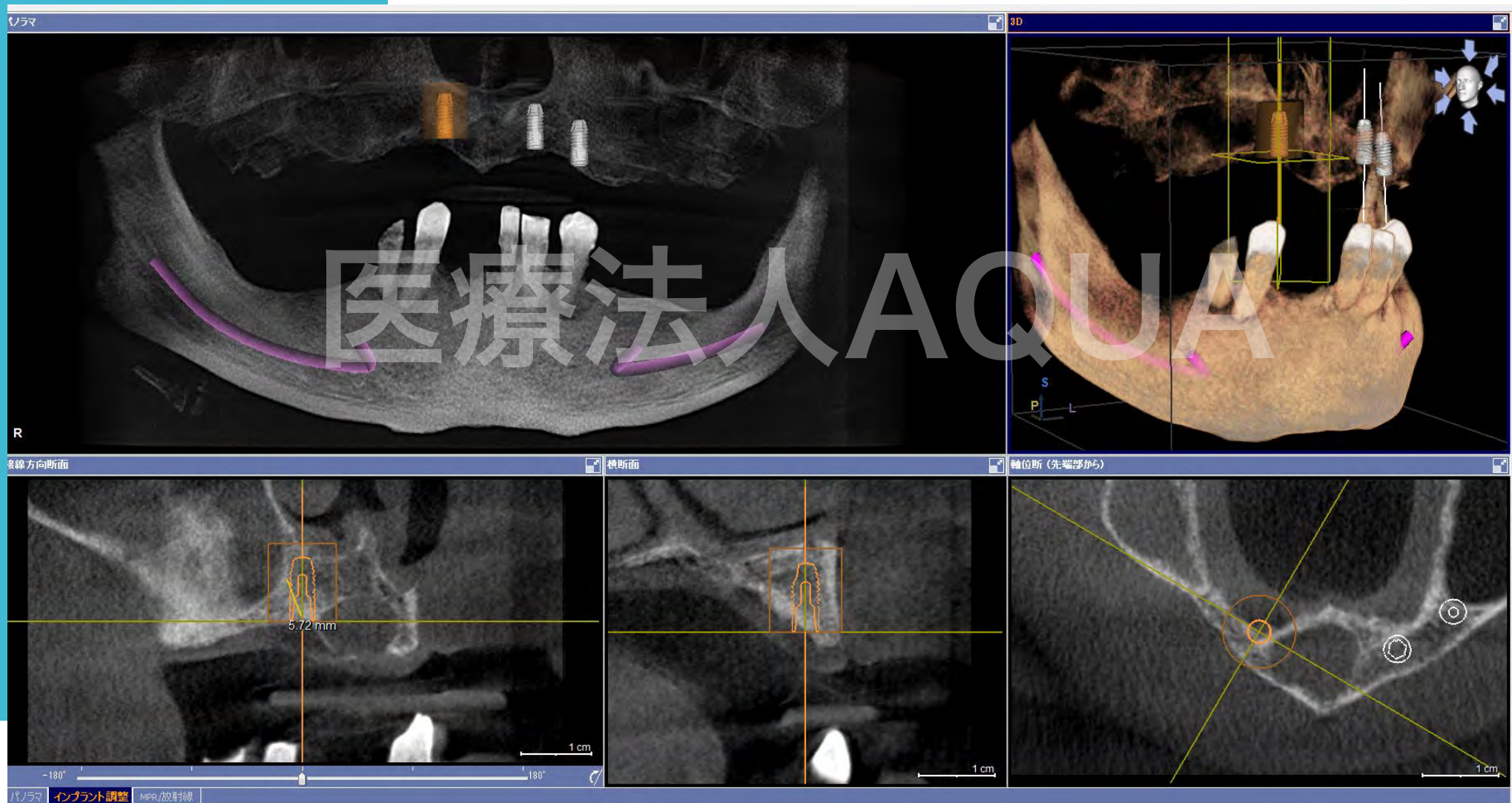


ミラー像

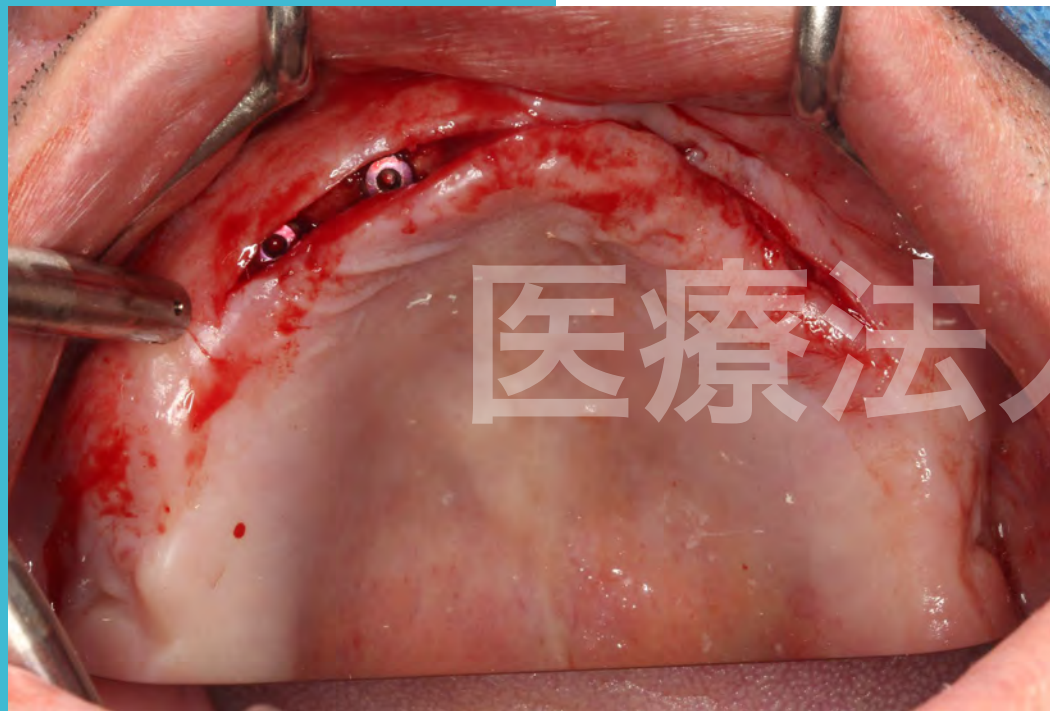


ミラー像

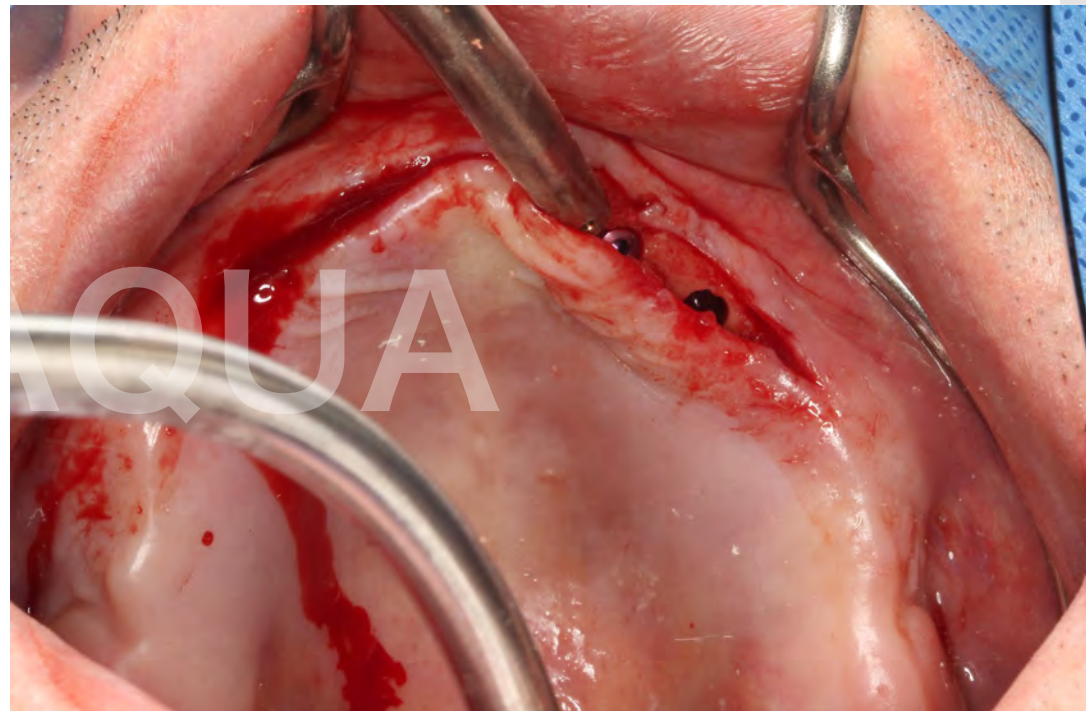
CTインプラント計画



埋入



左上

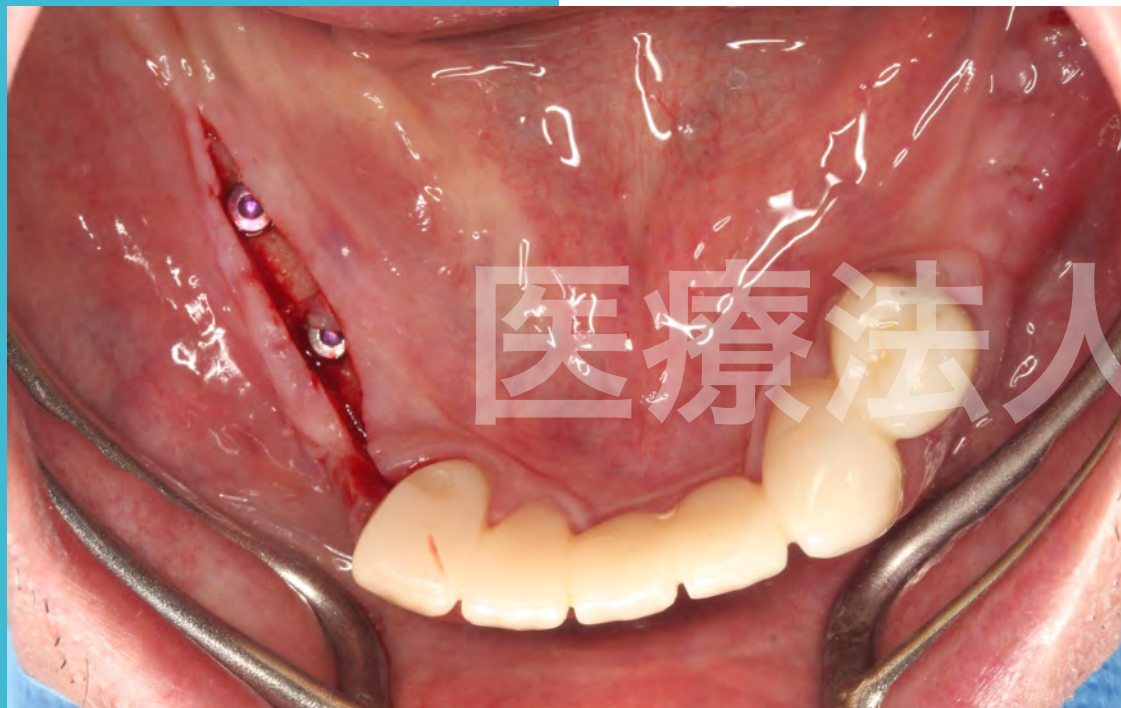


右上

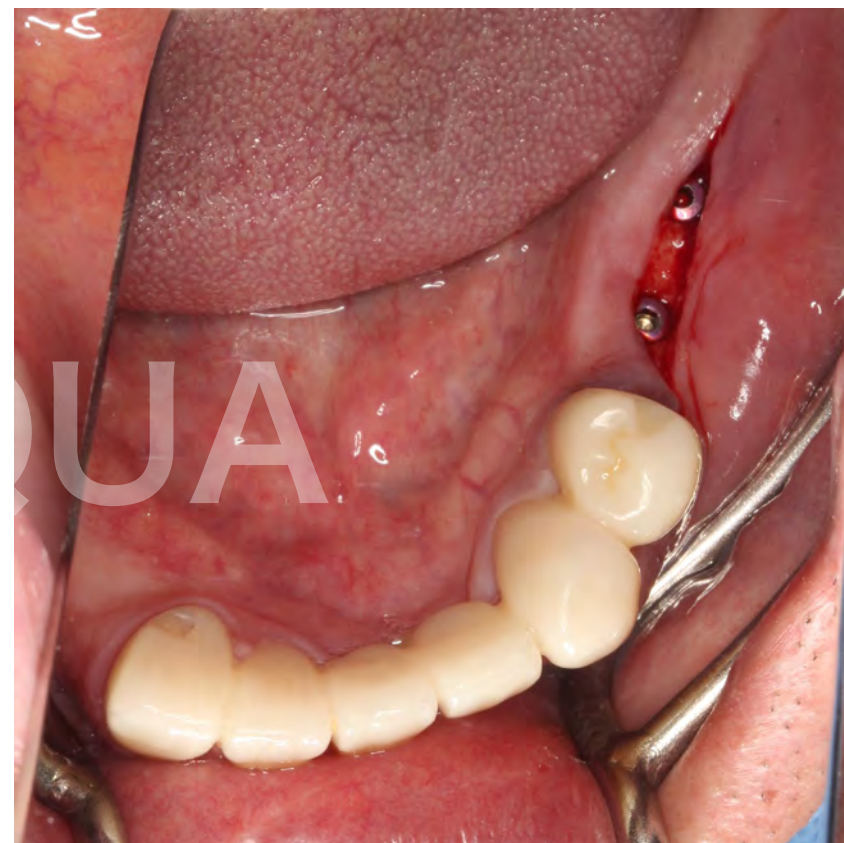ミラー像

切開を最小限におさえる
低侵襲のオペ

埋入



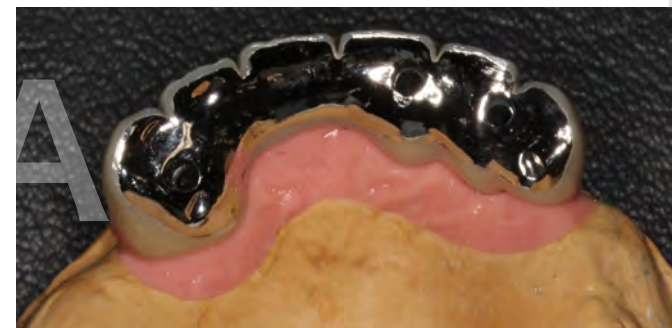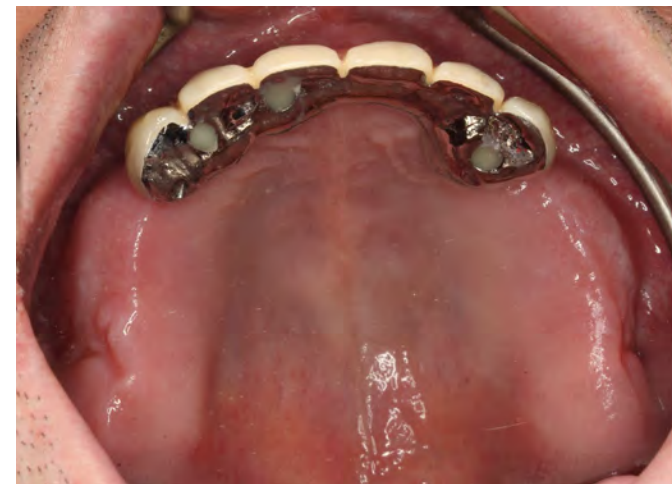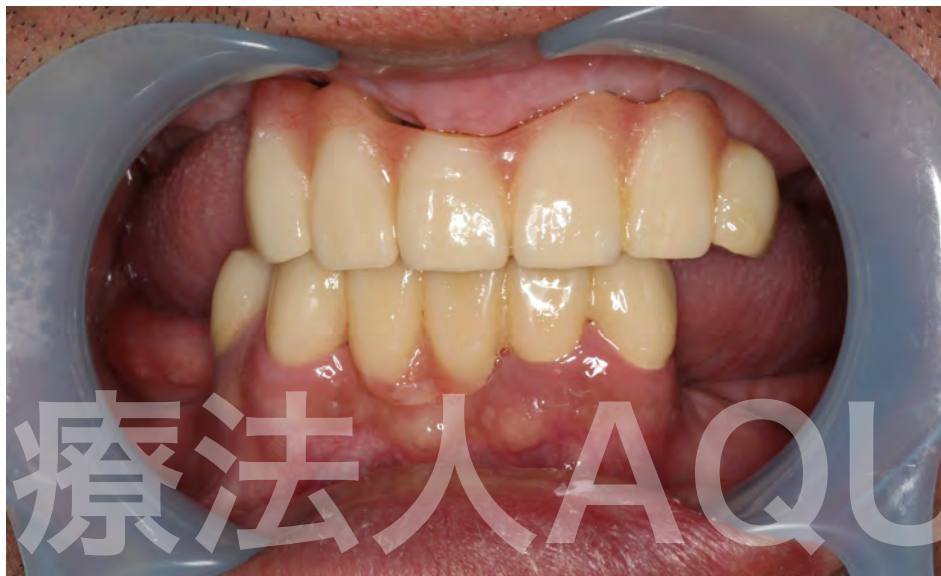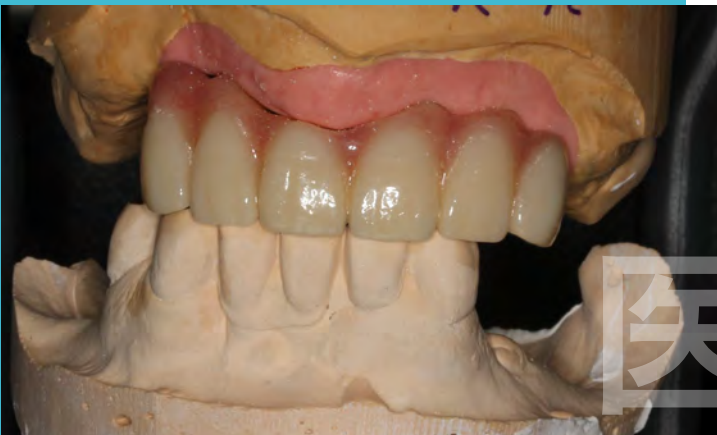左下



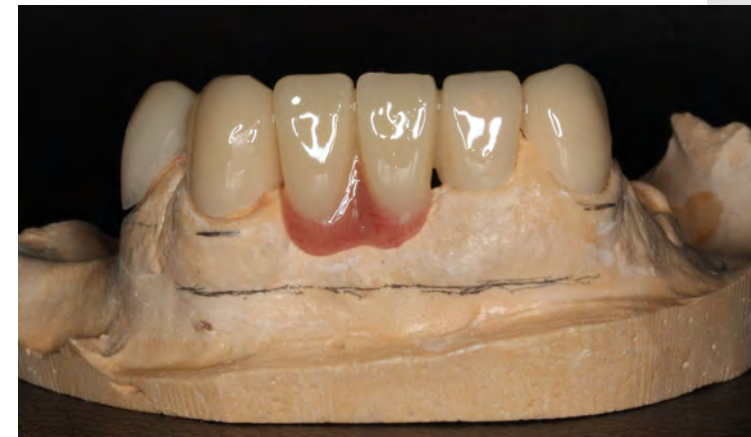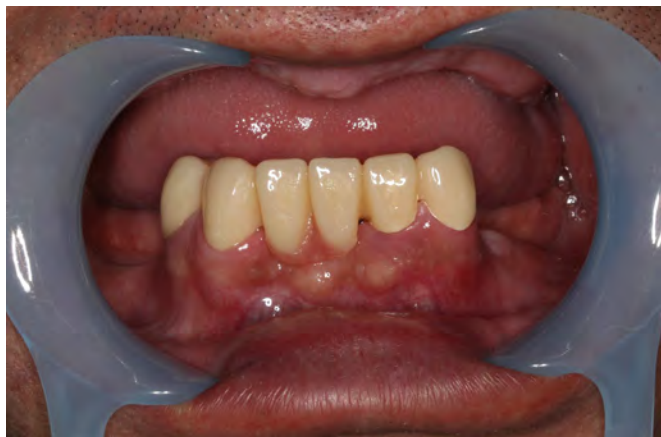右下

ミラー像

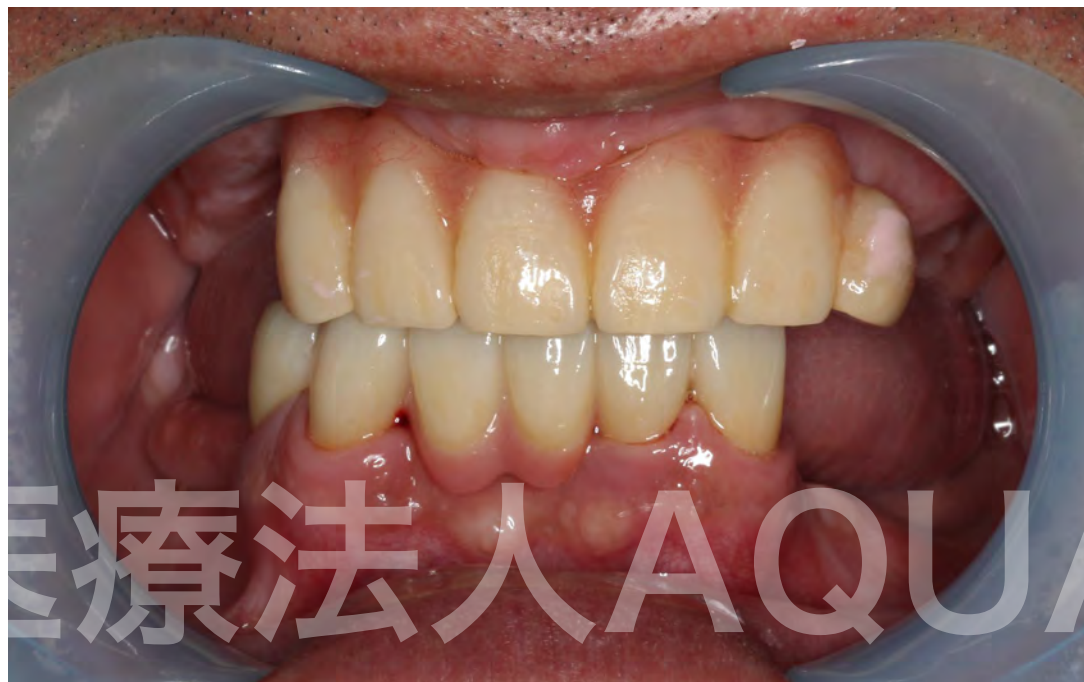仮歯の試適



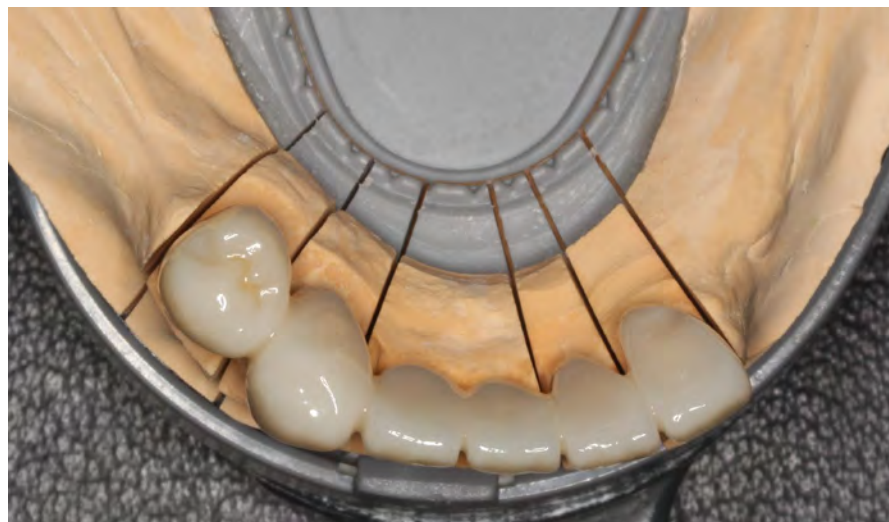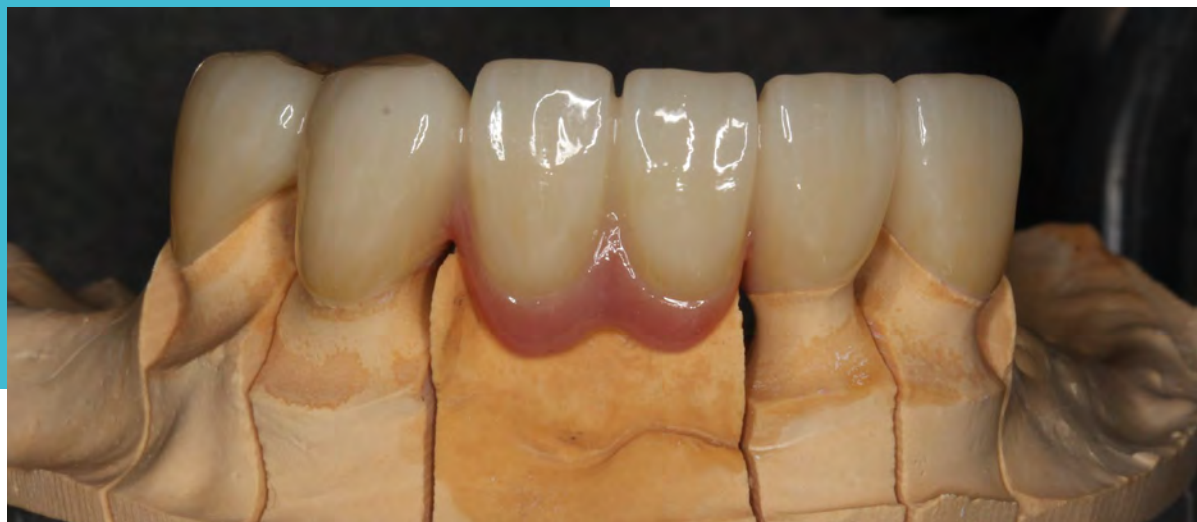歯の大きさや形、色
歯茎とのバランスを総合的に
チェックしていきます



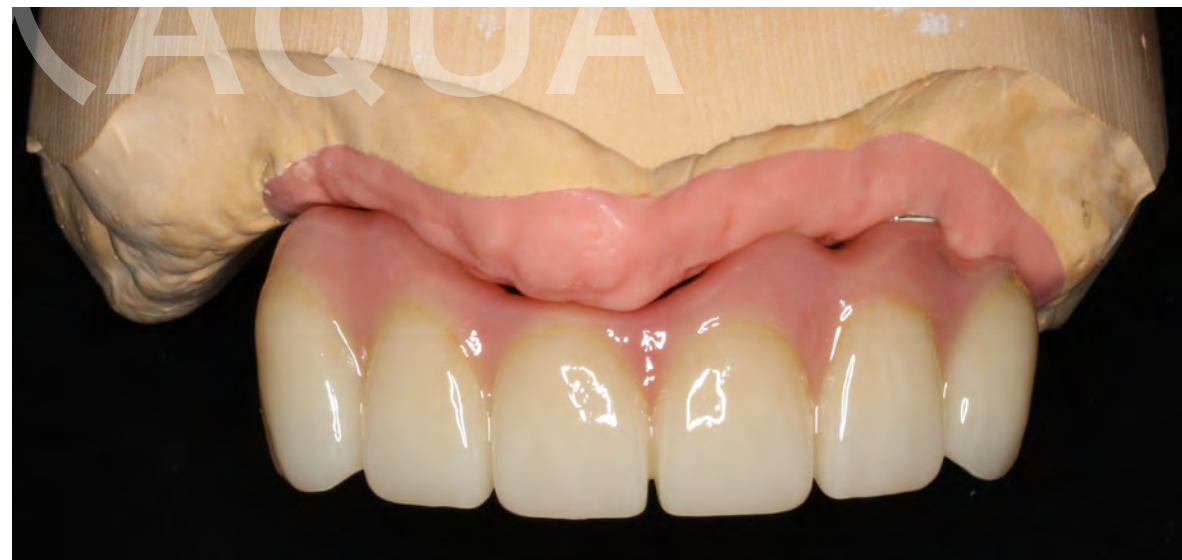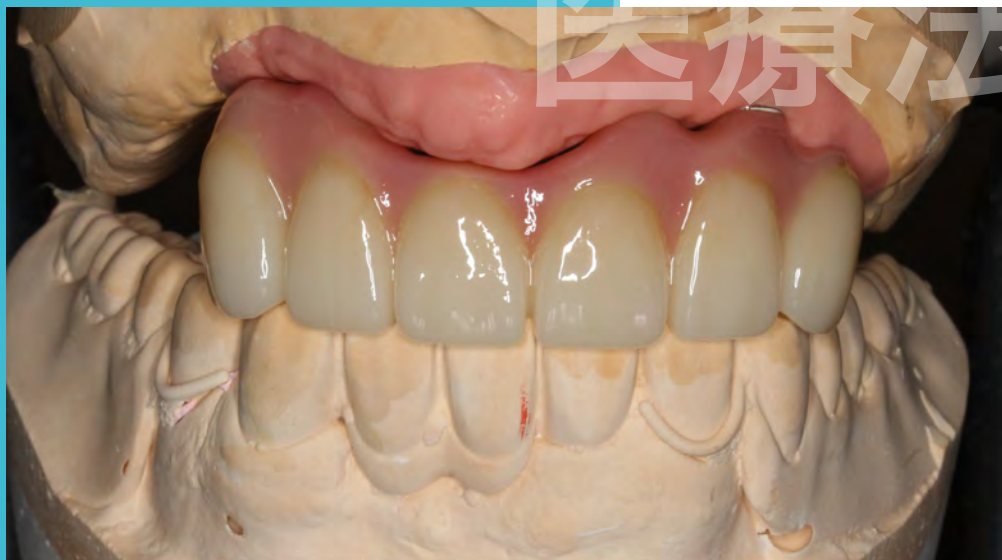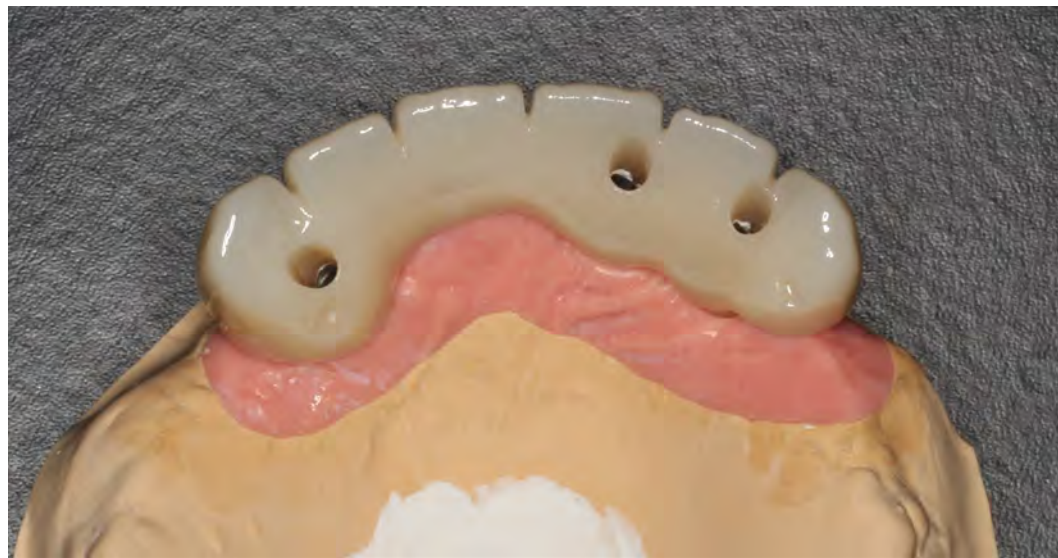下顎前歯 ブリッジ



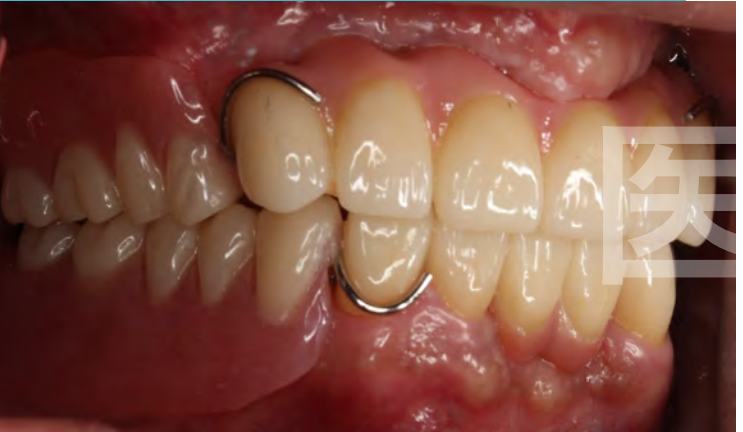医療法人AQUA



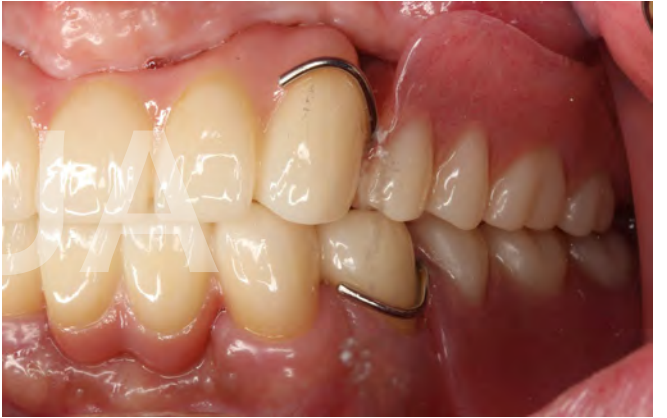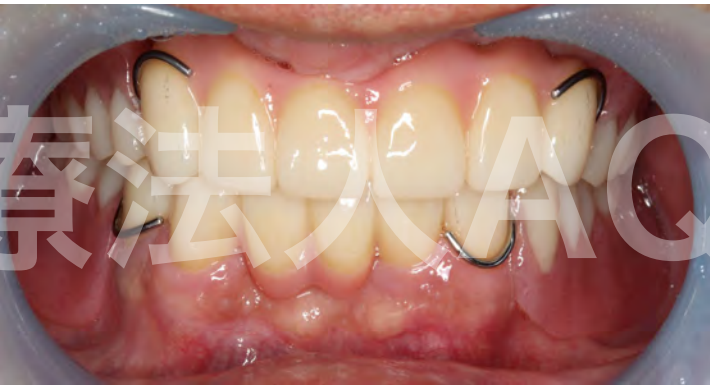上顎前齒



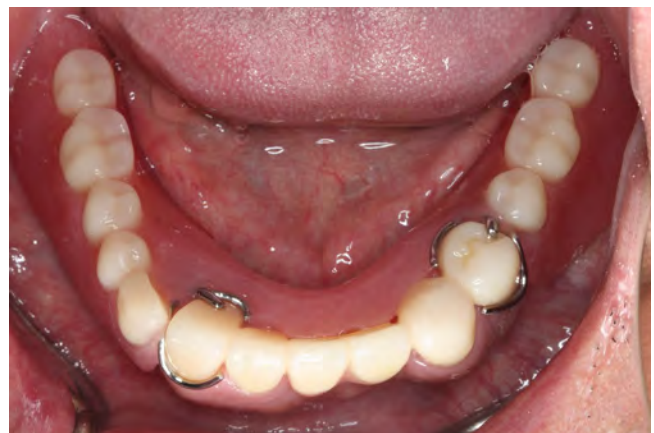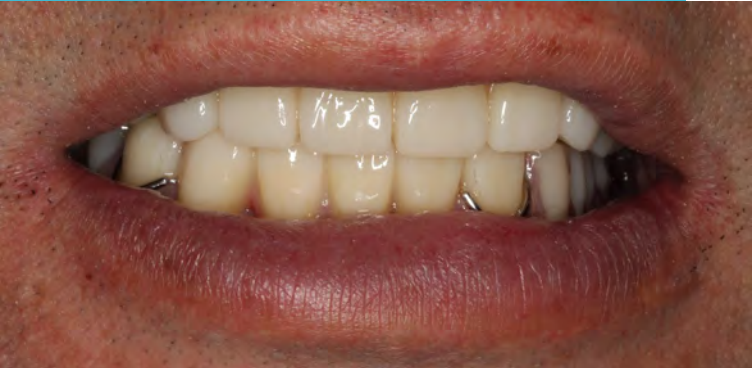上下義歯



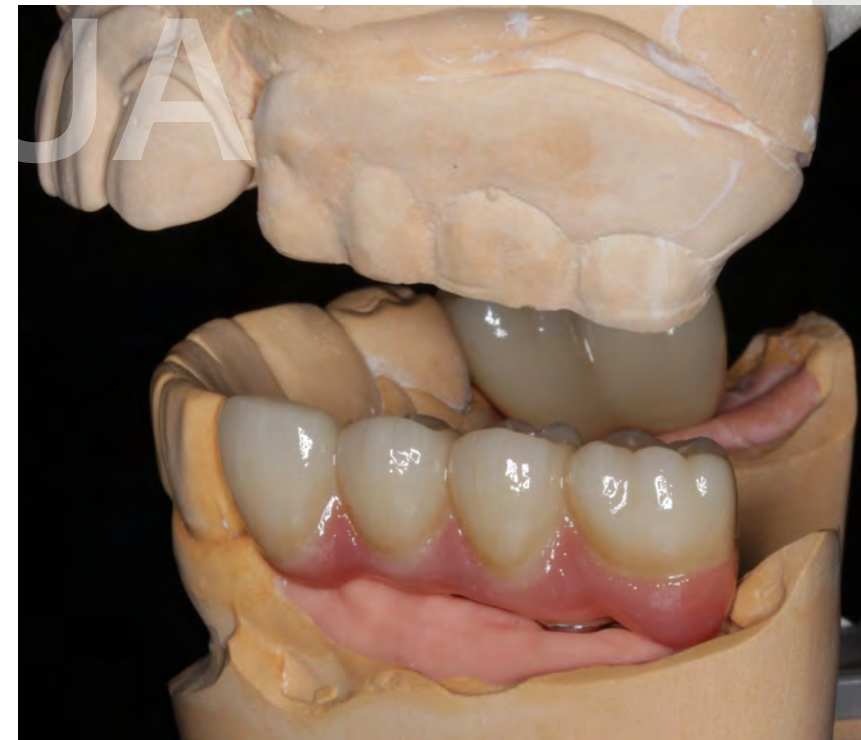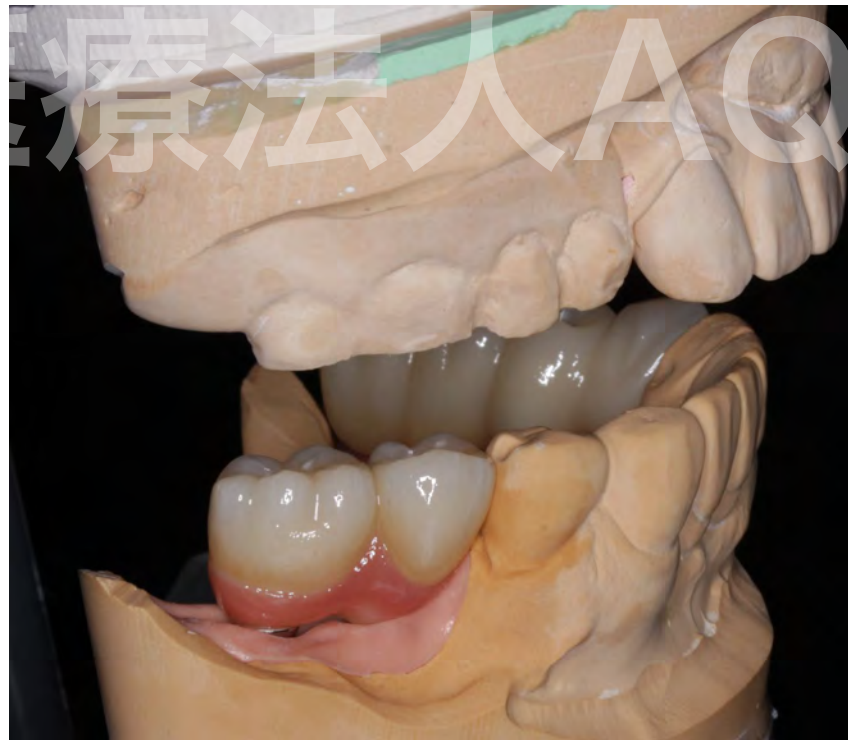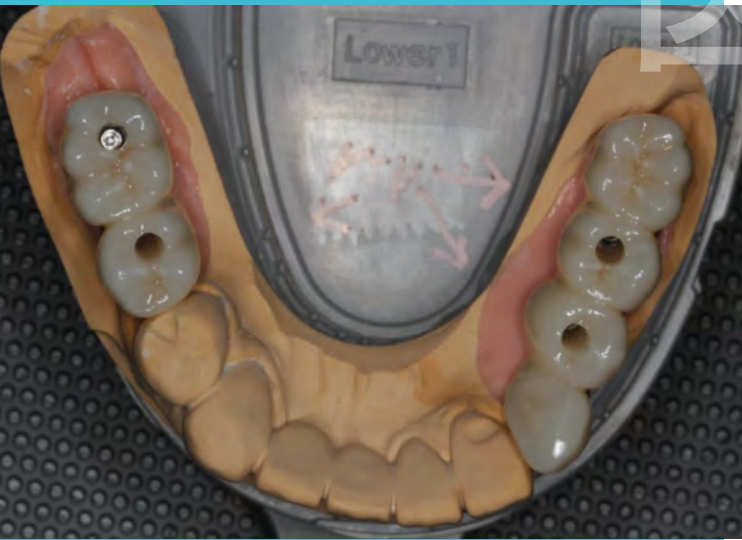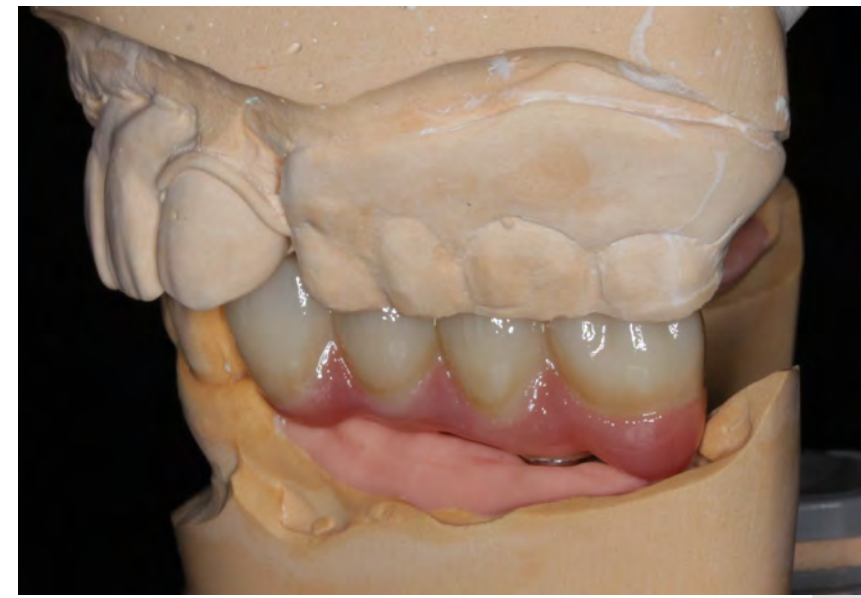
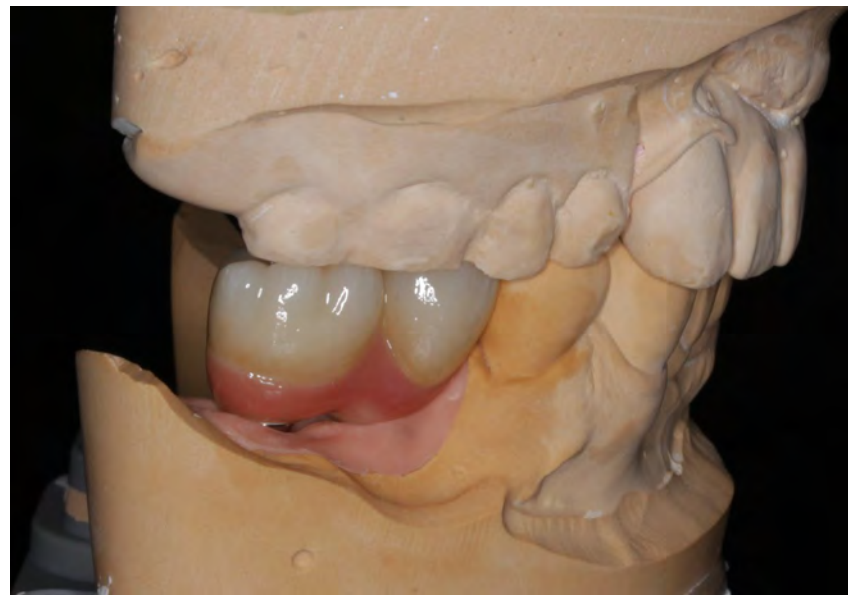
ミラー像



ミラー像

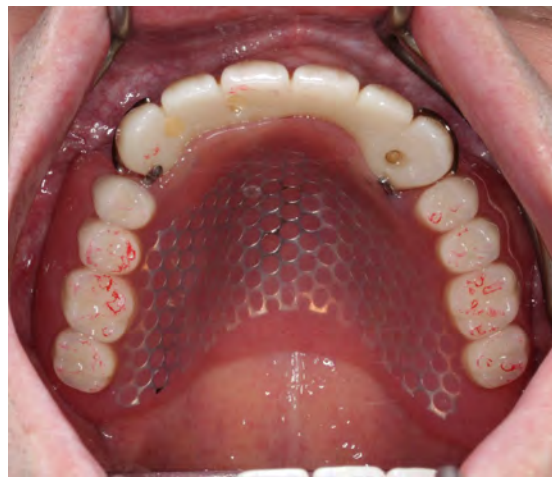


下顎臼齒部

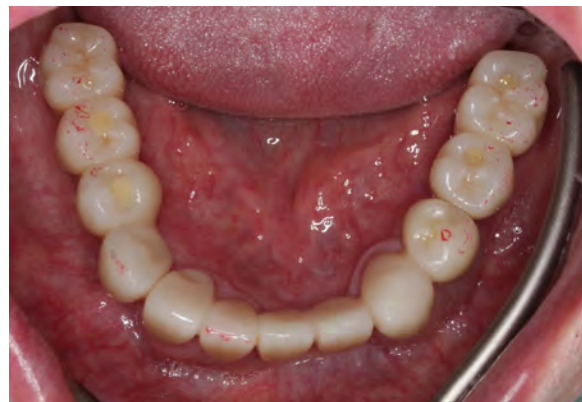
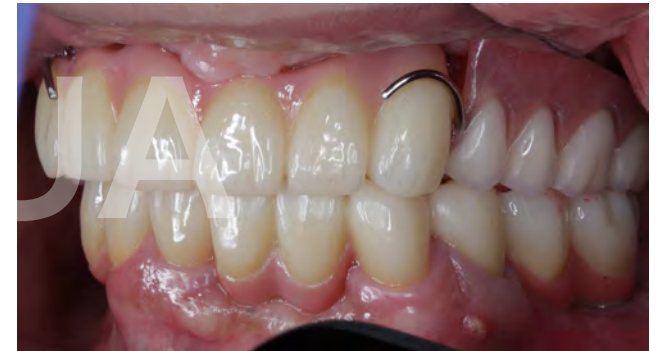
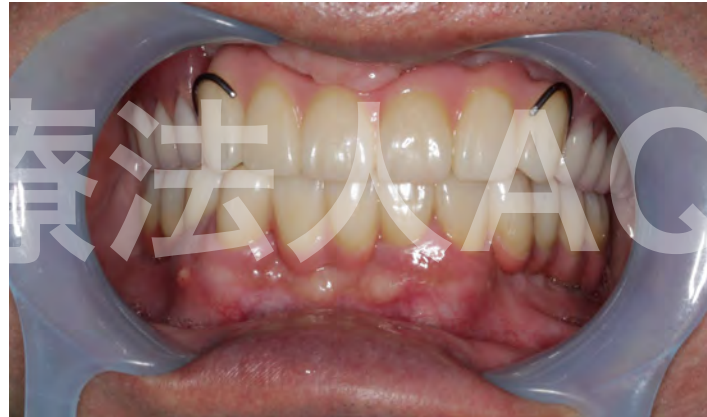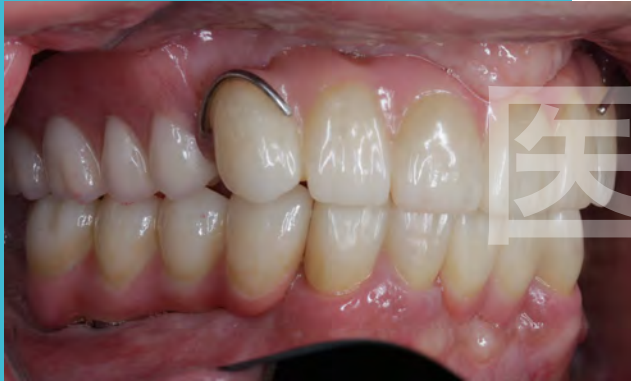治療法人AQJA

完成



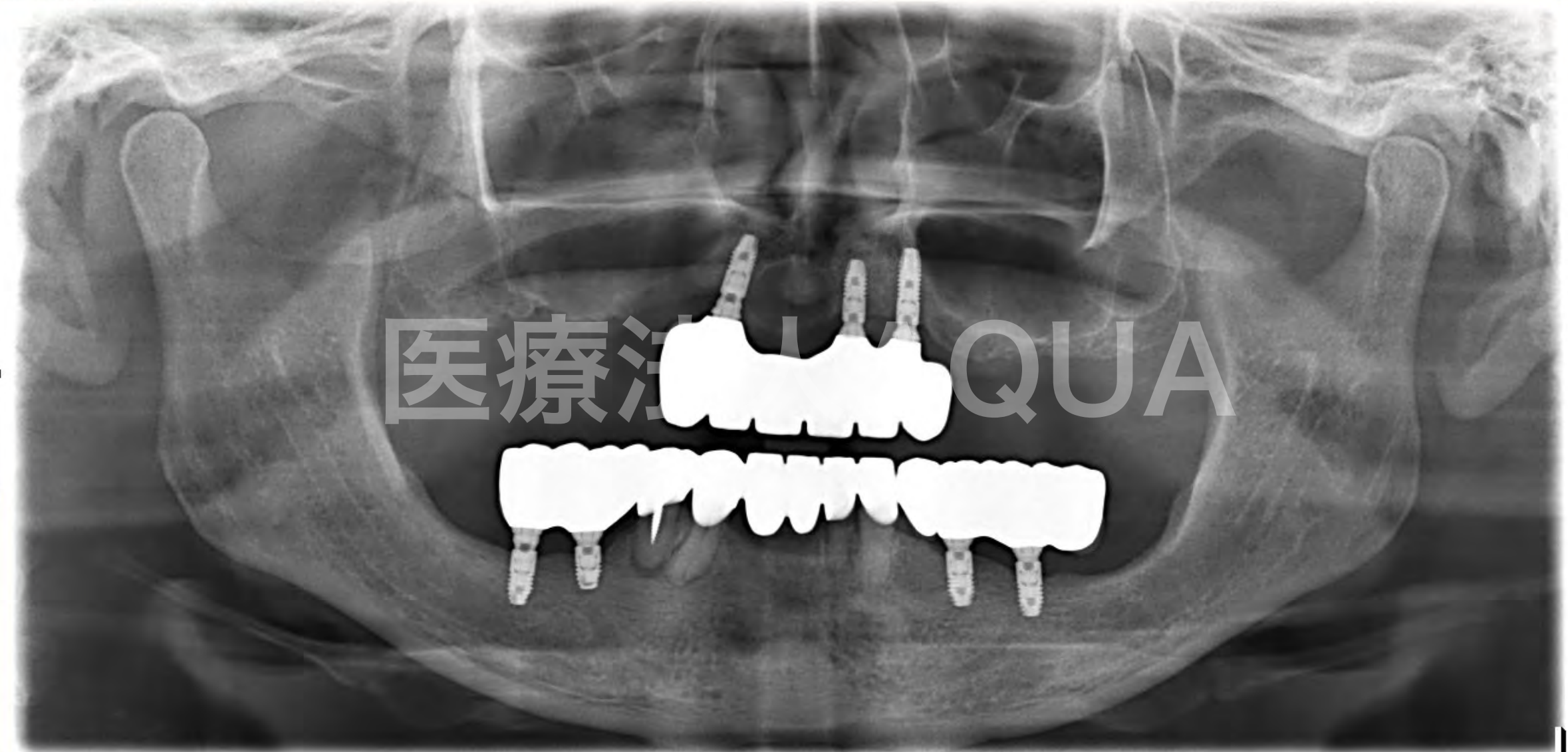ミラー像



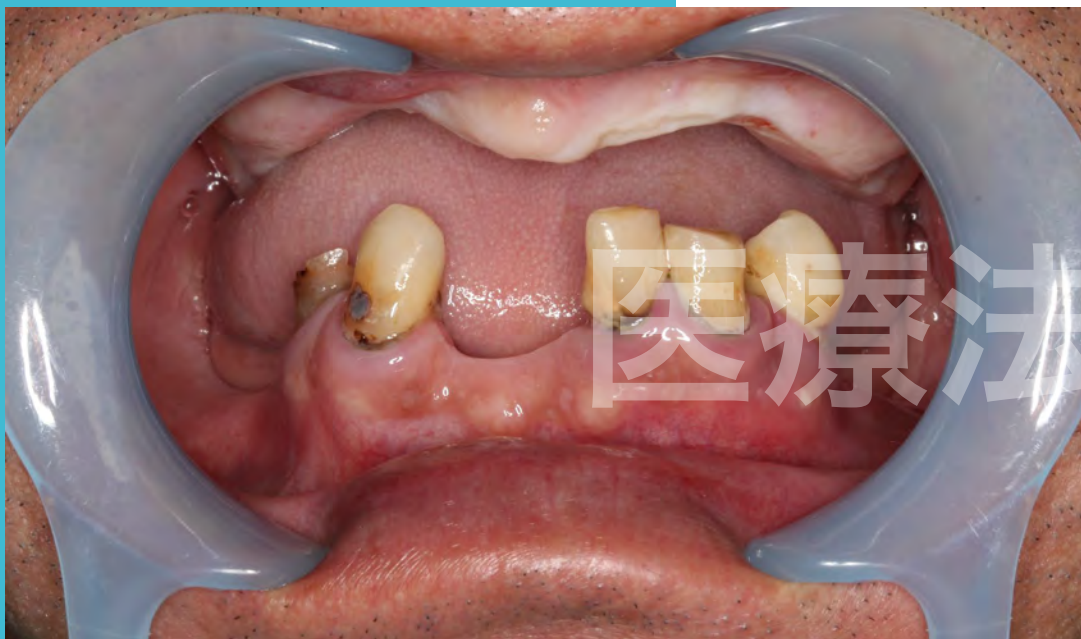ミラー像

A close-up photograph of a person's mouth, showing the upper and lower teeth and lips. The teeth are white and appear to be in good health. The lips are a natural pinkish-red color. The image is framed by a teal-colored border on the left and top, and a white border on the right and bottom. The text "医療法人AQUA" is overlaid in the center of the image.

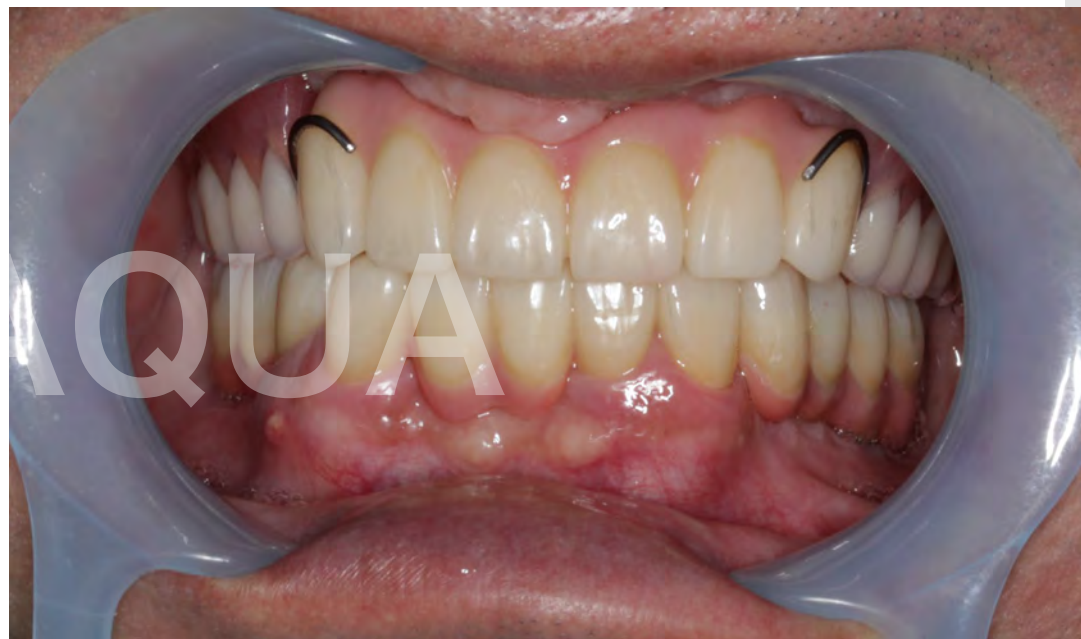医療法人AQUA



医療法人 QUA



Before



After

(上顎左右の奥歯は入れ歯です)