

# 咬合再建

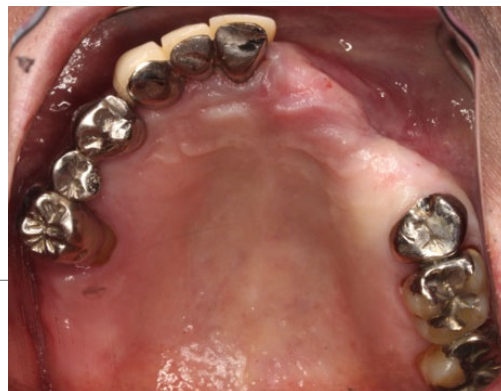## 左右噛み合わせのズレ

---

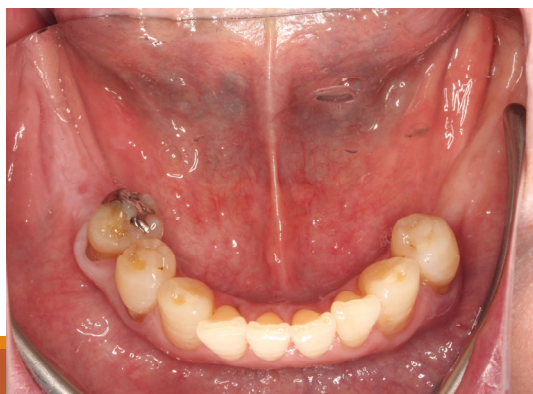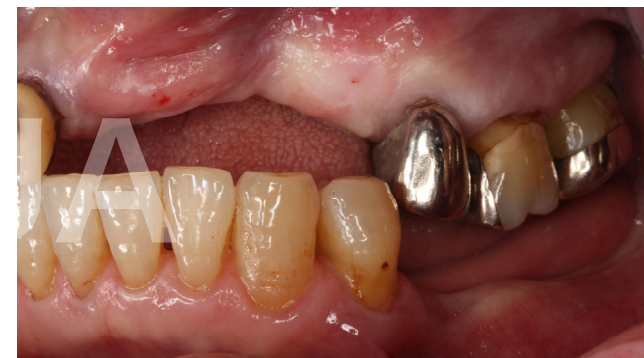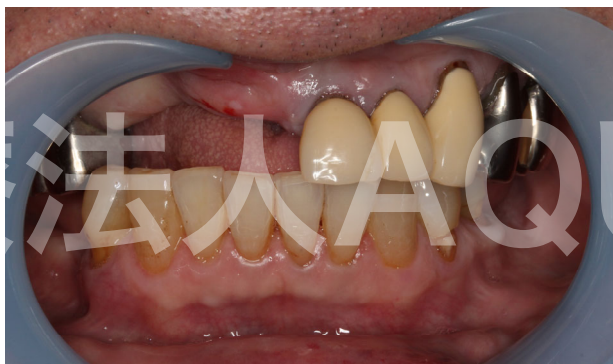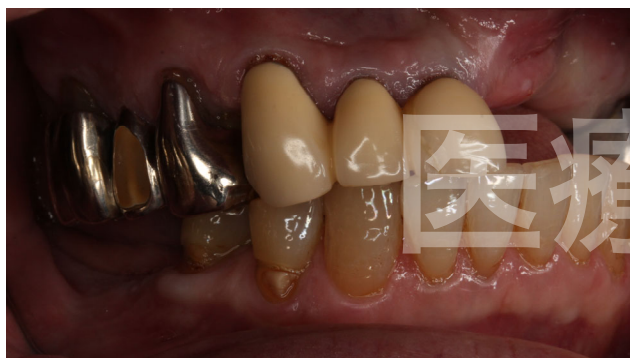70代 男性



# 初診

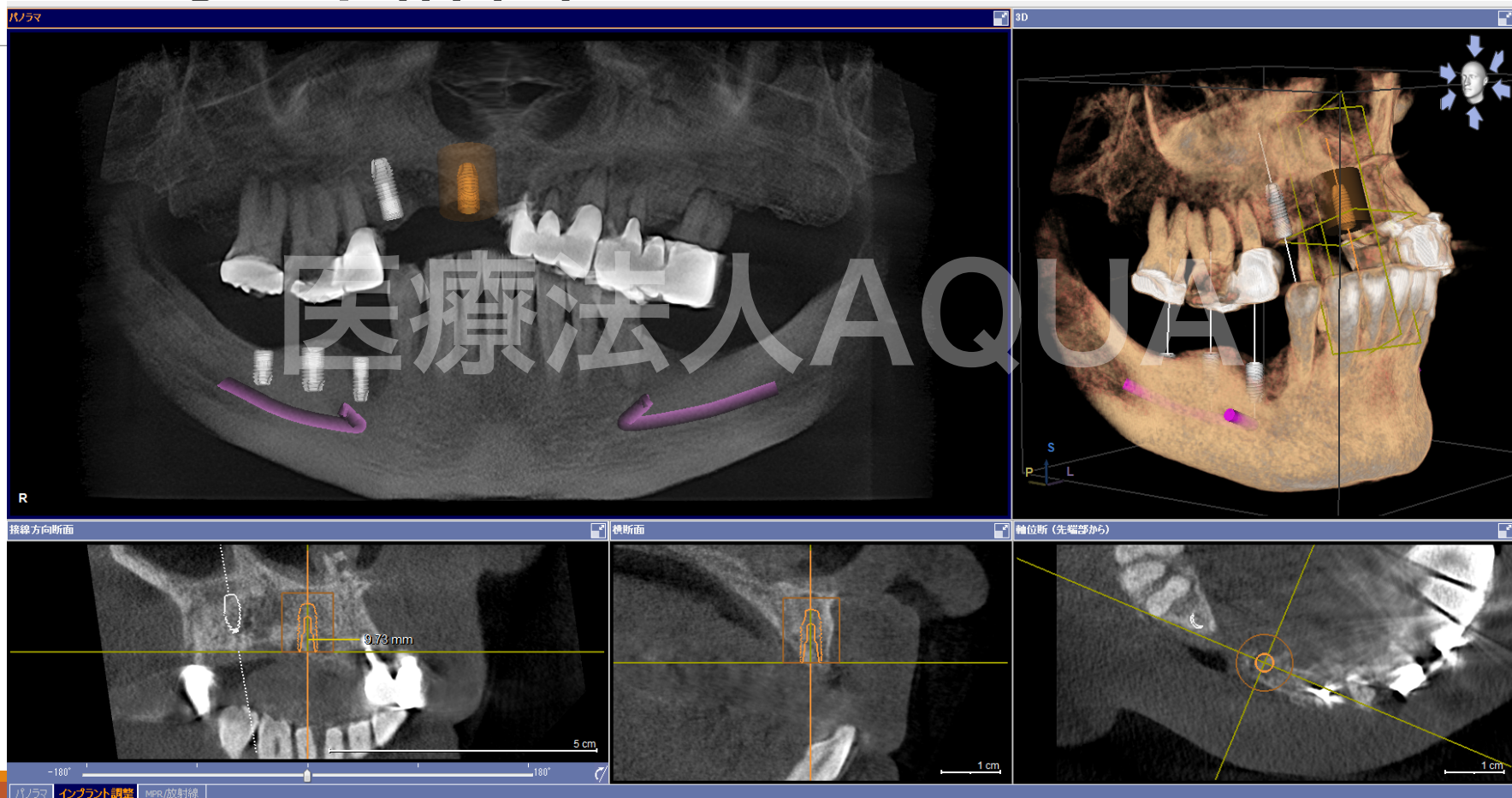


ミラー像

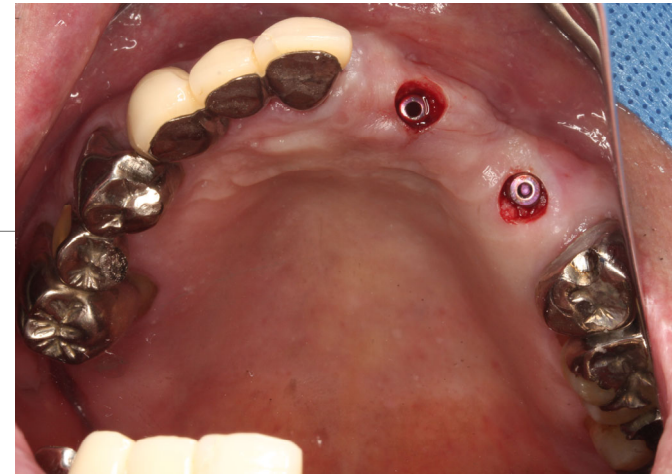


ミラー像

# CTインプラント計画

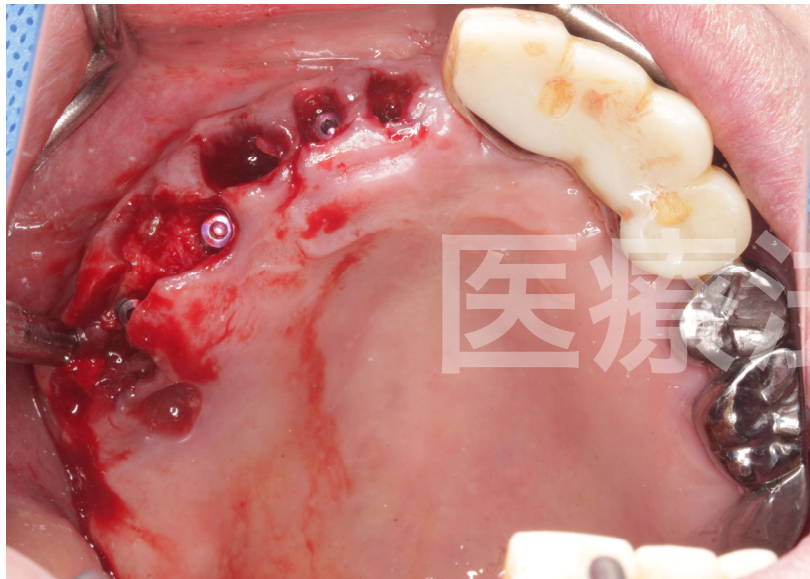

# 埋入



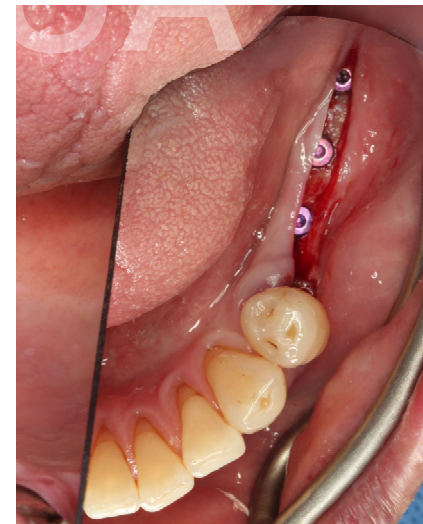ミラー像

右上



ミラー像

左上

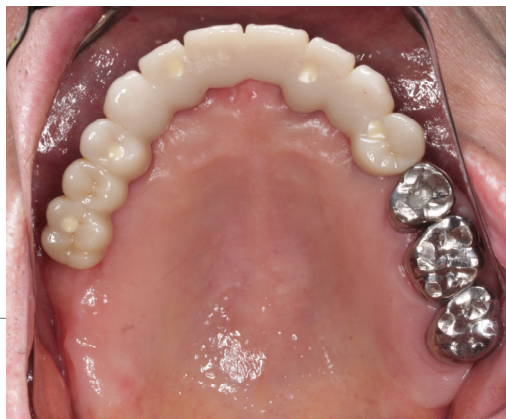

ミラー像

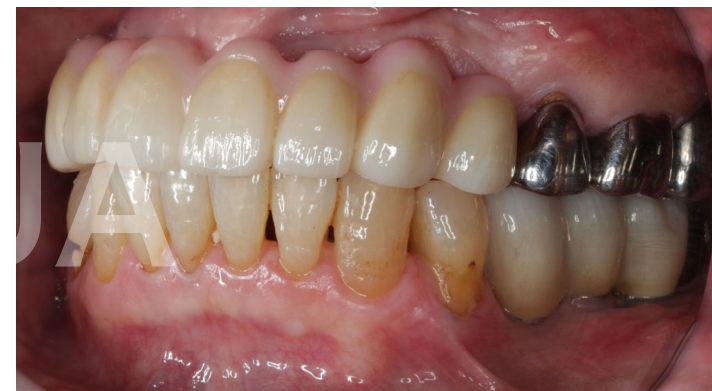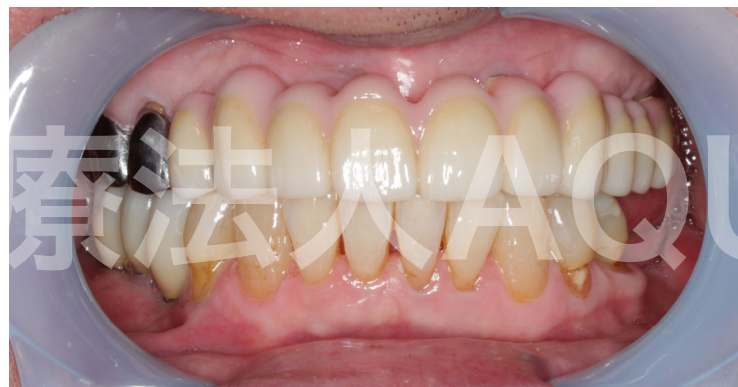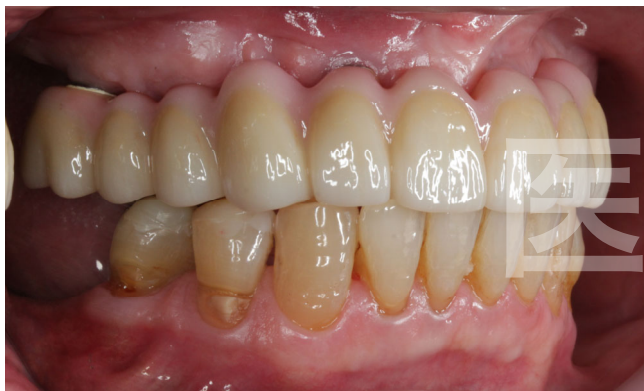右下

低侵襲のオペです

# 完成

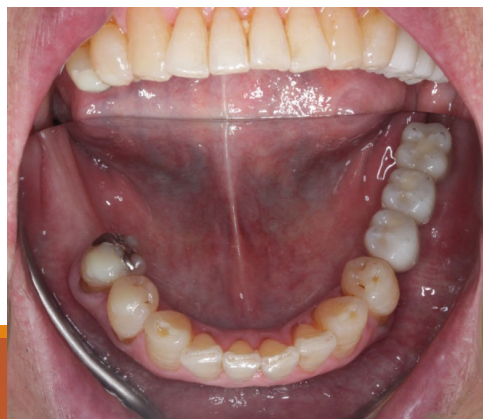

ミラー像

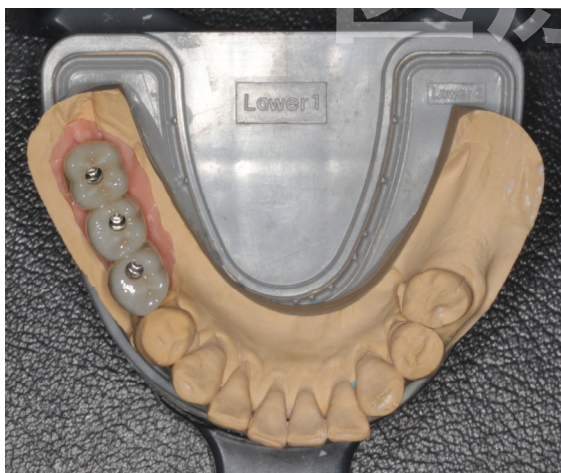
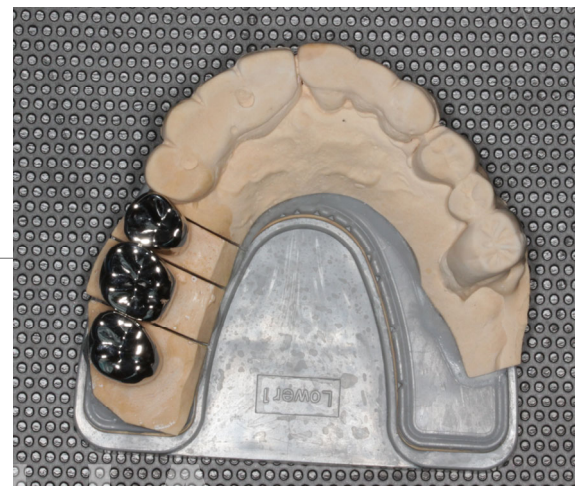
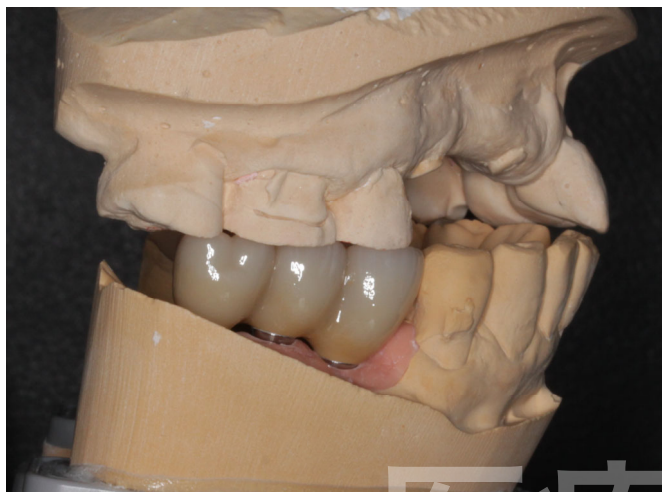上顎と下顎の  
理想的なポジションを再現して  
咬合平面をそろえました

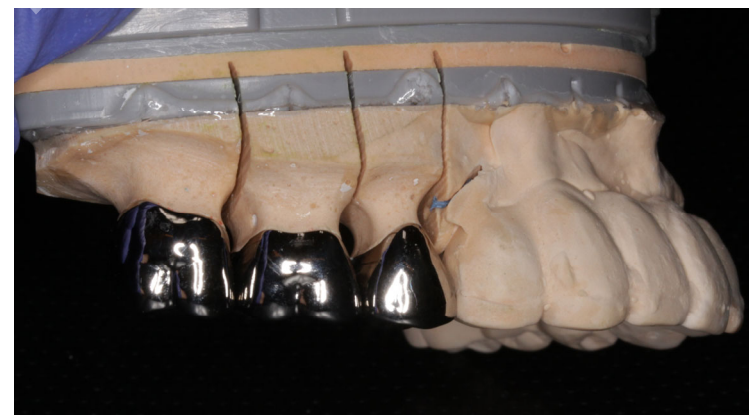顎関節に合わせました



ミラー像

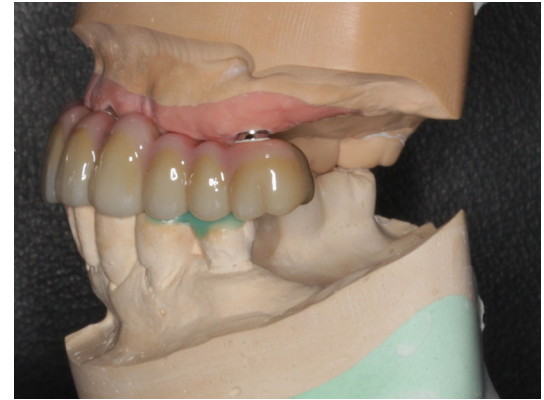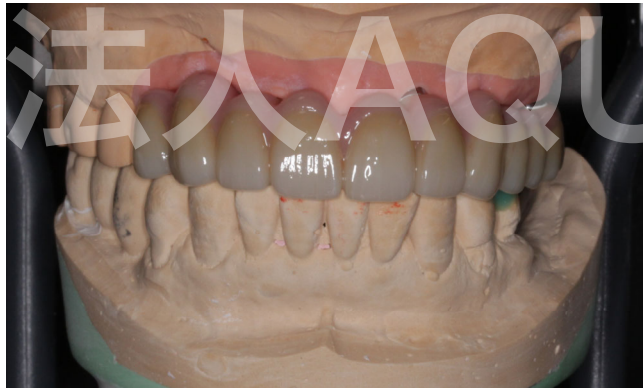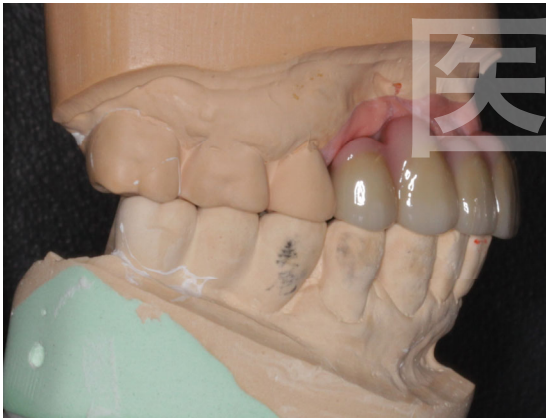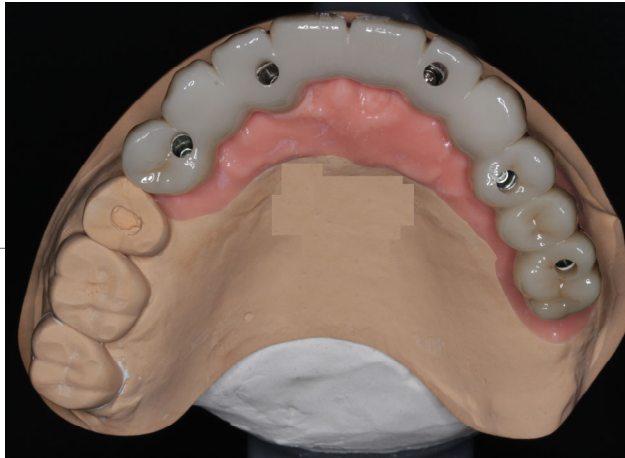


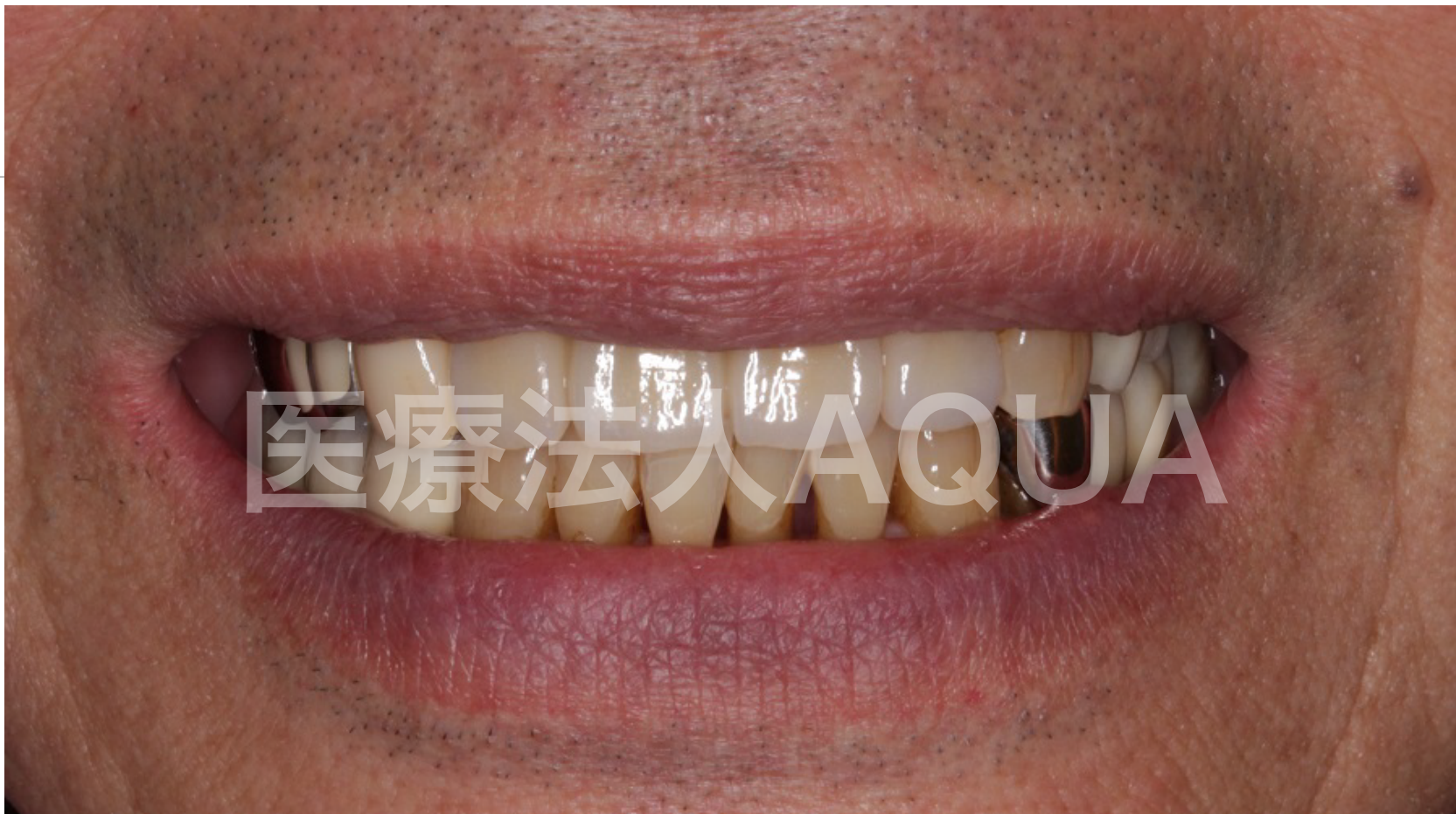右下



右上

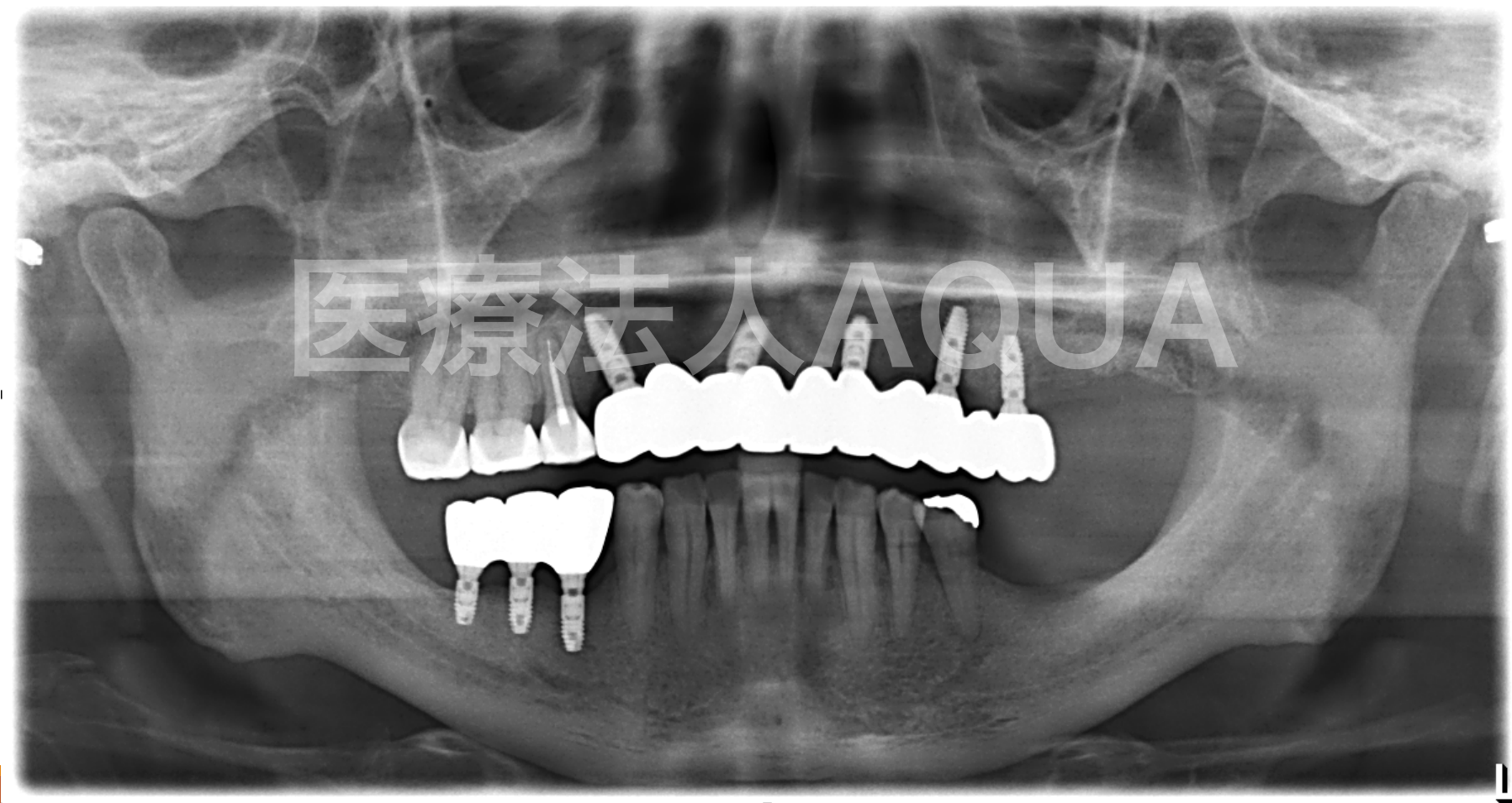# 上顎

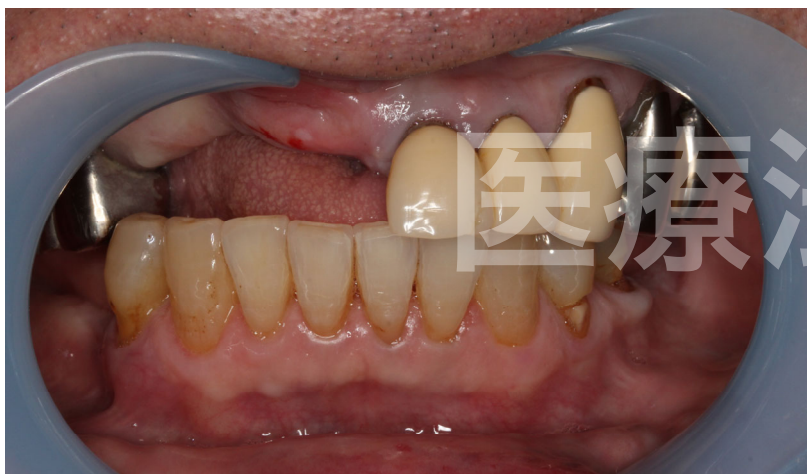



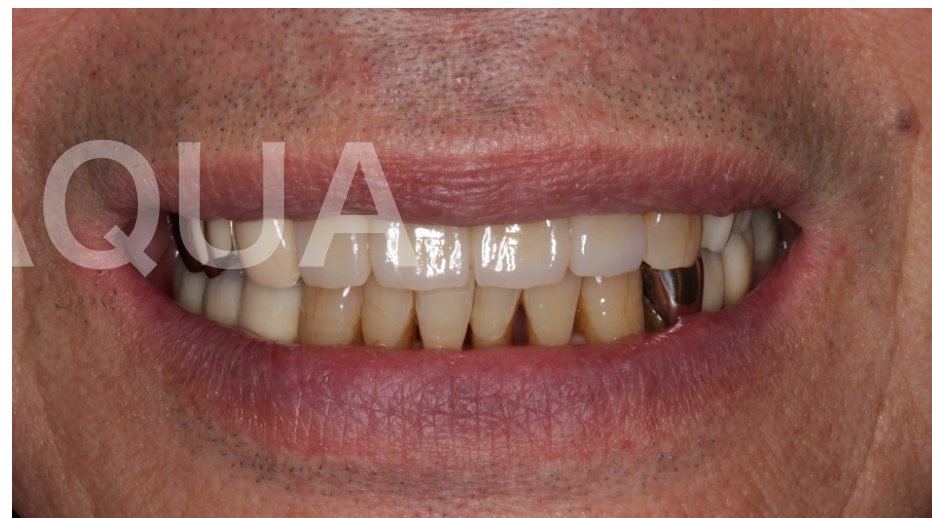医療法人AQUA







Before



After