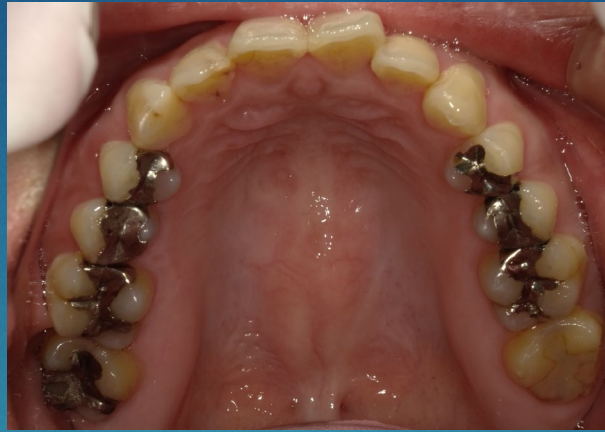

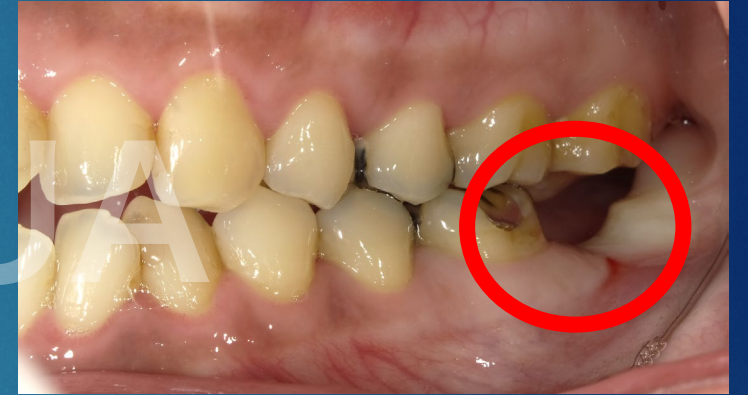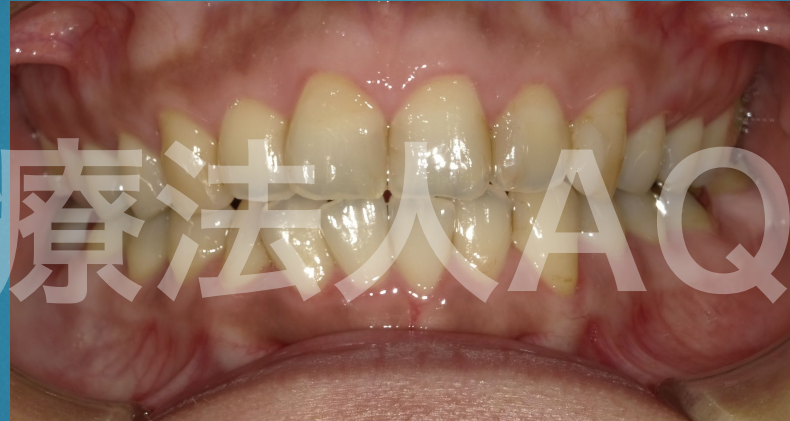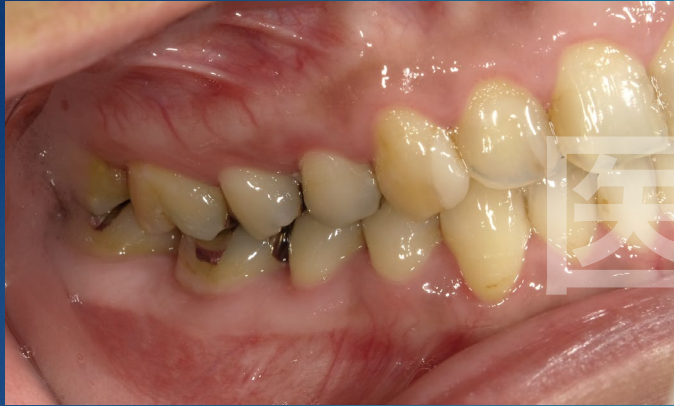低侵襲治療による 右下一本症例

30代 女性

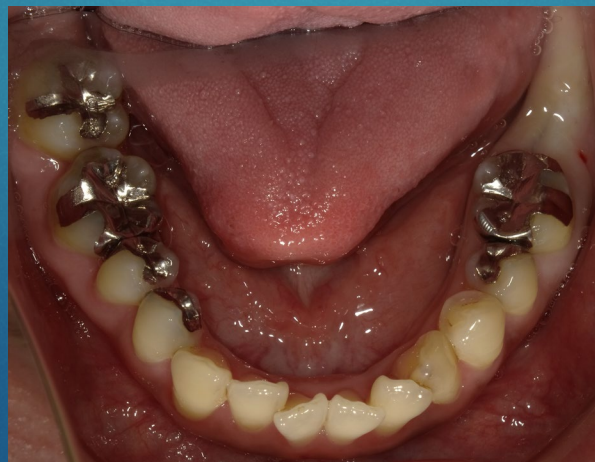初診時



ミラー像

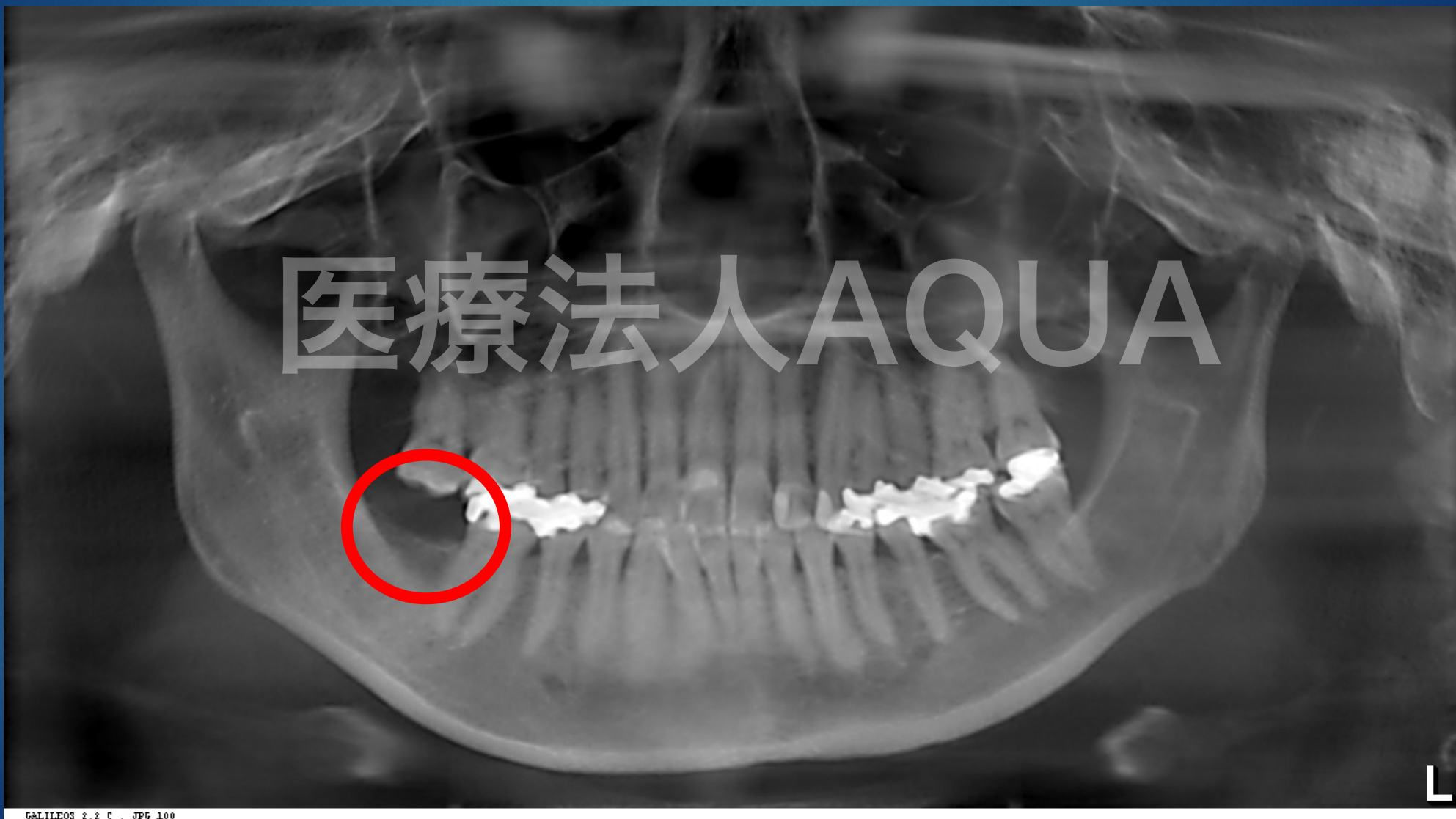


医療法人AQJIA

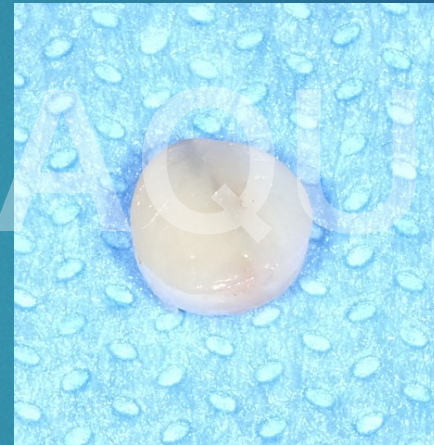
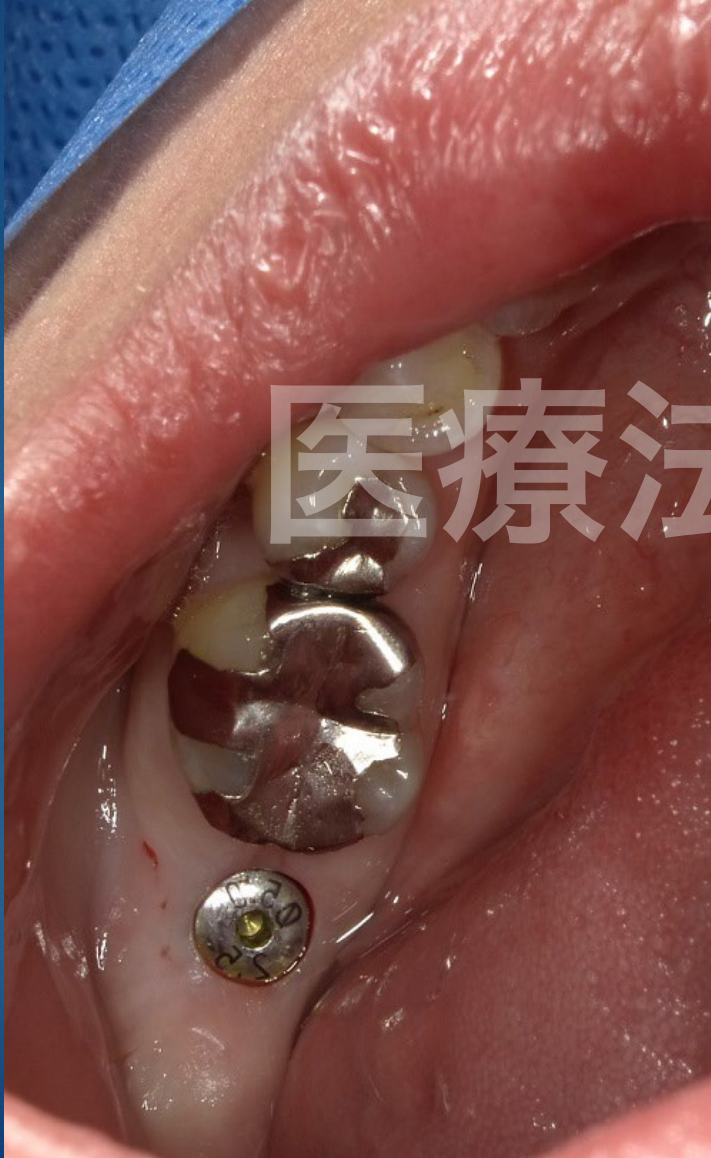
ミラー像

初診 CT

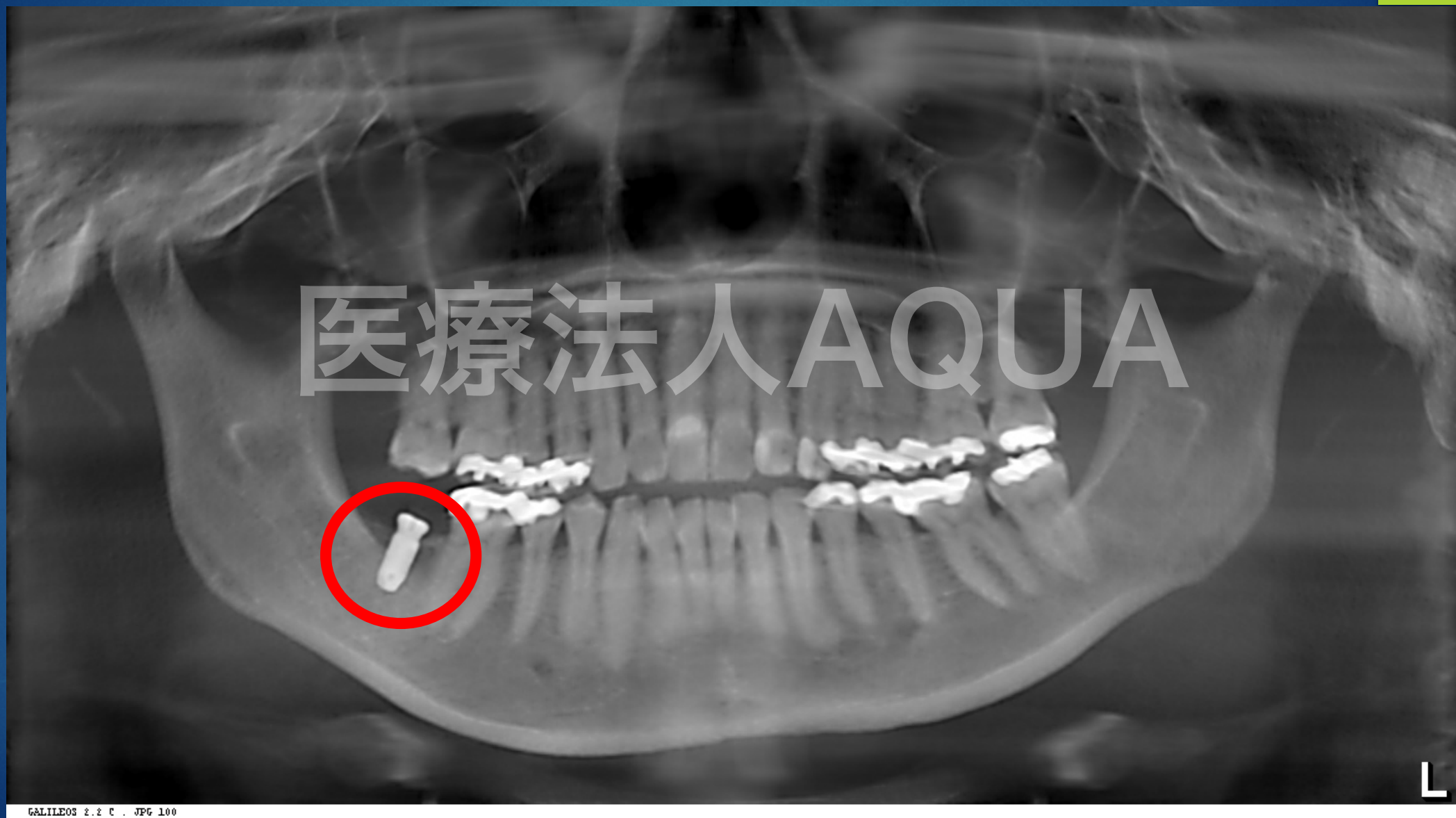


パンチングにて埋入



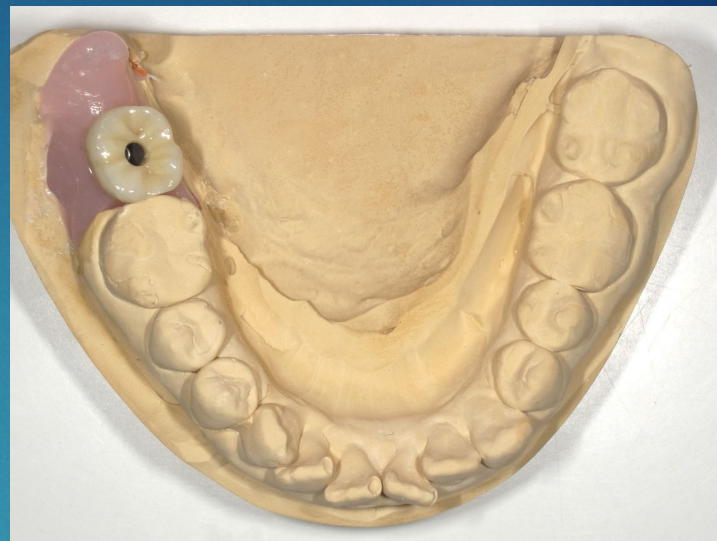
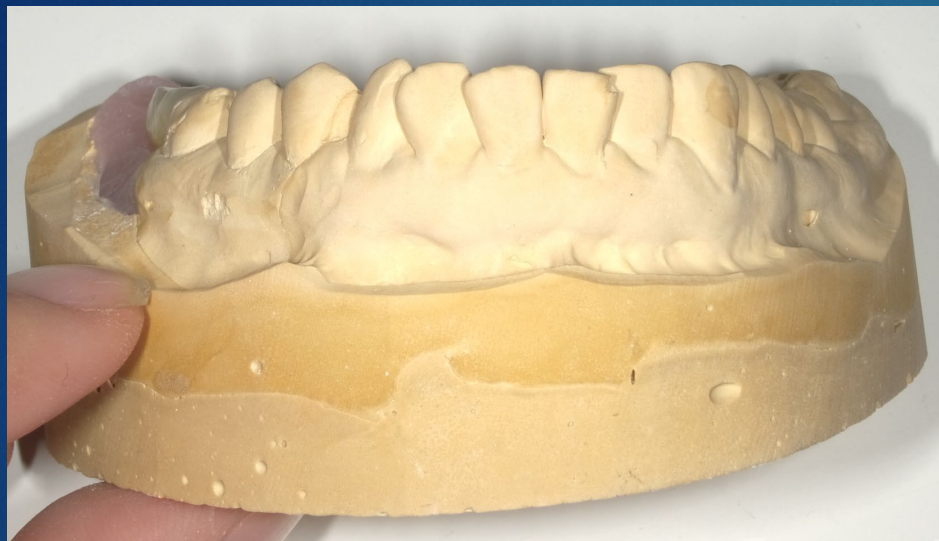低侵襲オペです
ミラー像

オペ後 CT

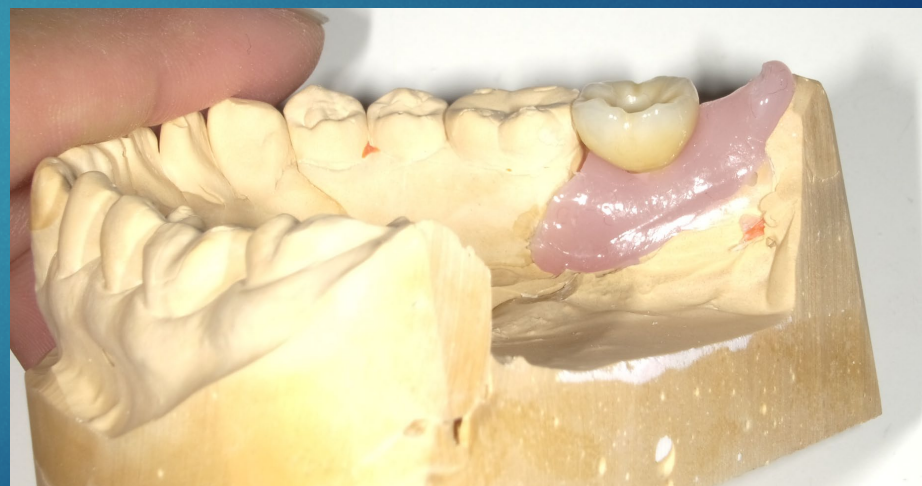
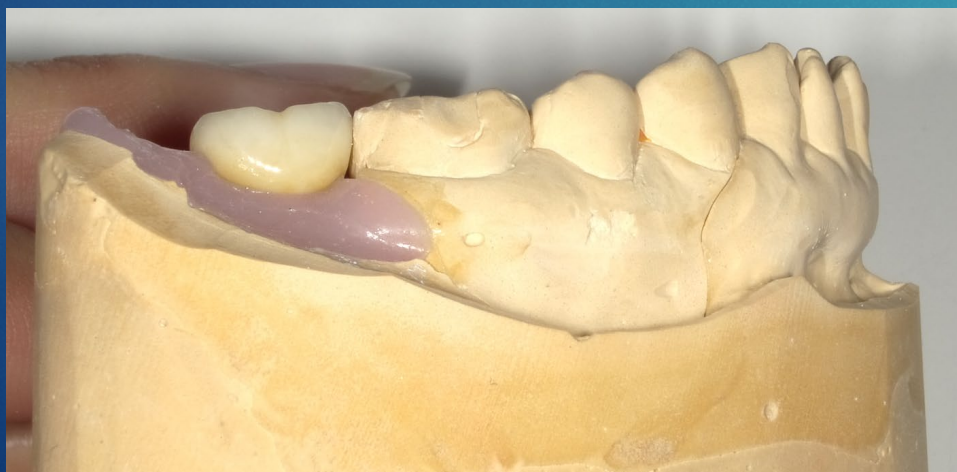
医療法人AQUA

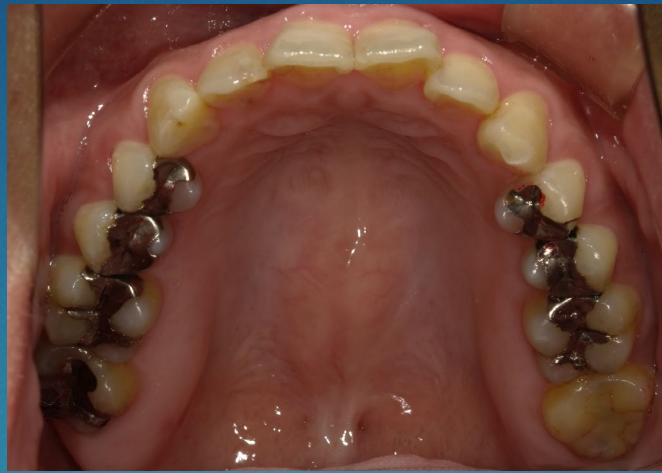L



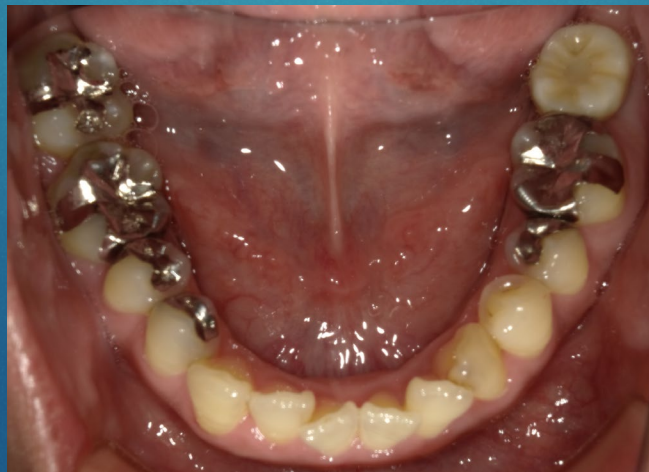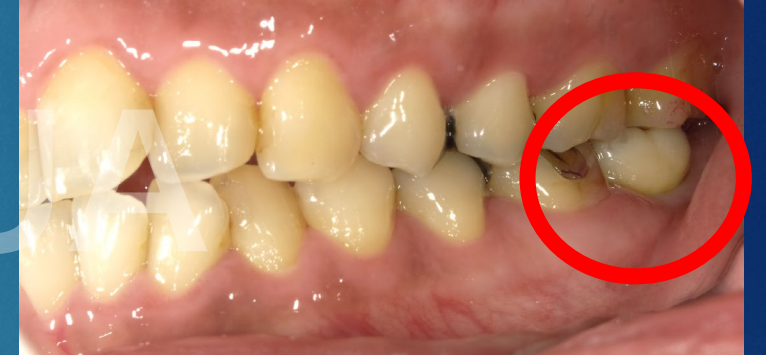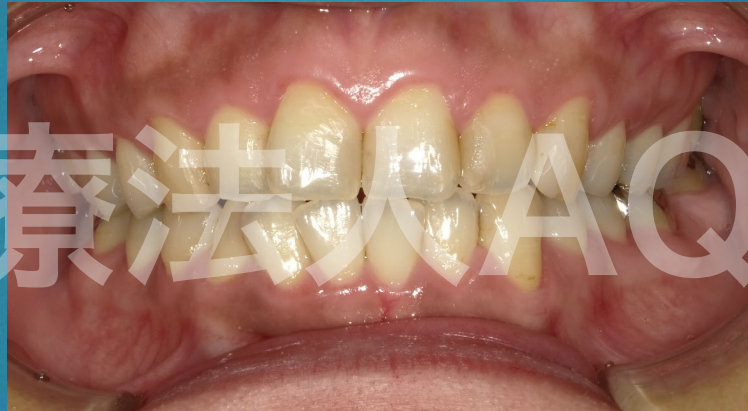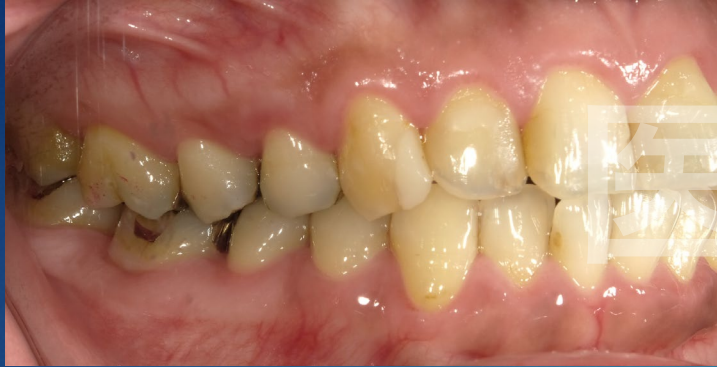医療法人AQUA



完成



ミラー像



ミラー像