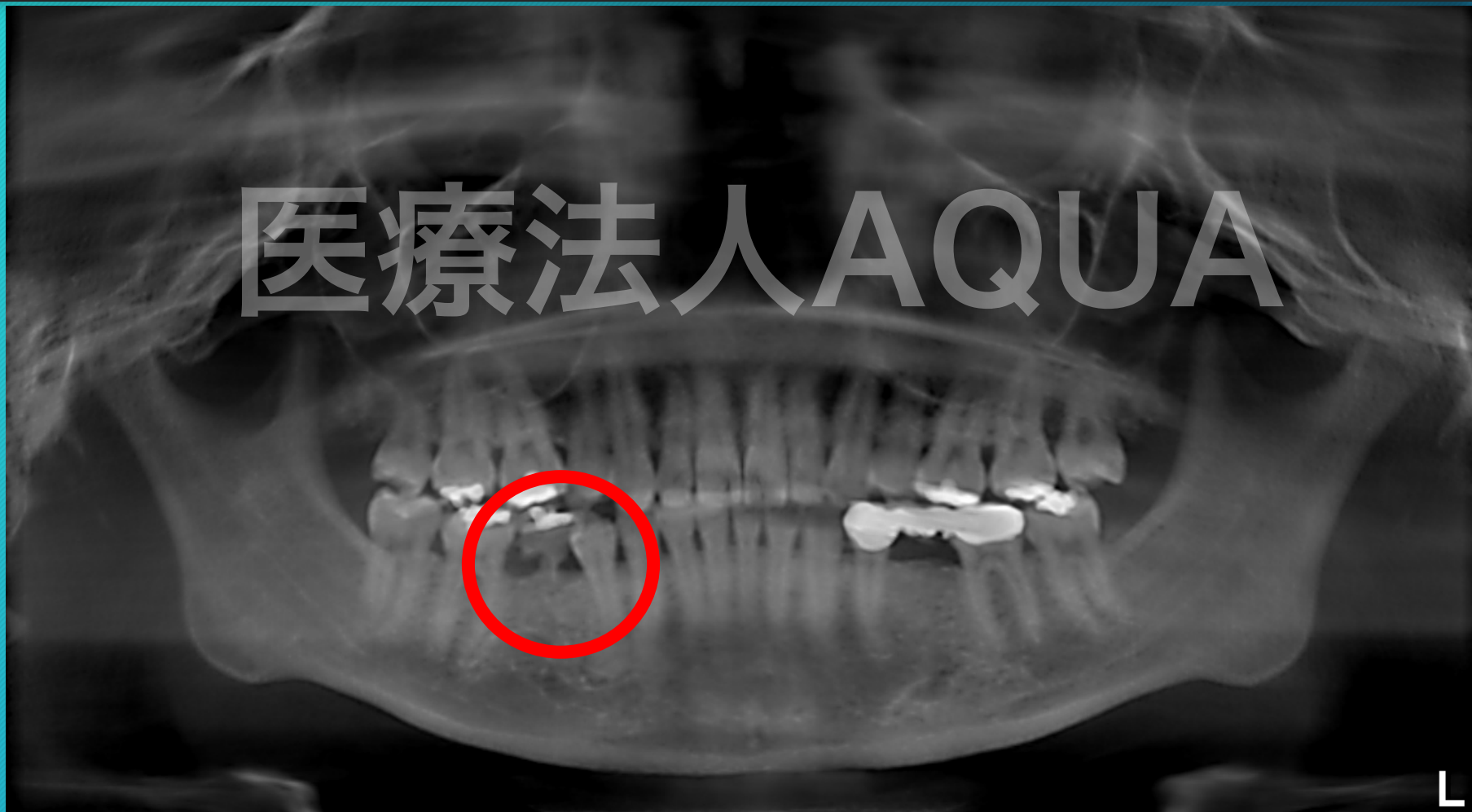

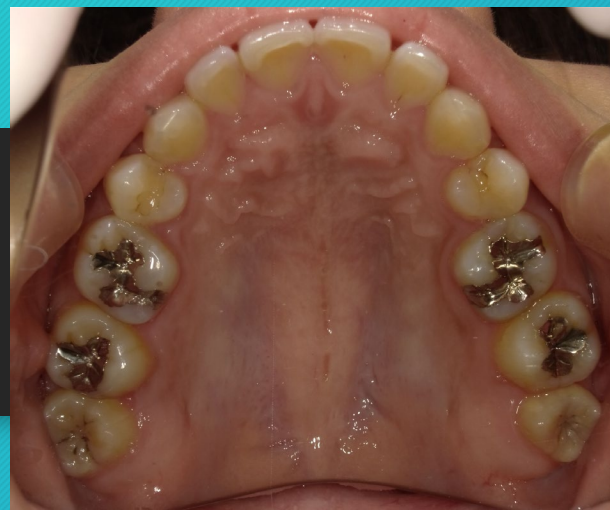右下1本 拔牙後即時埋入症例

20代 女性

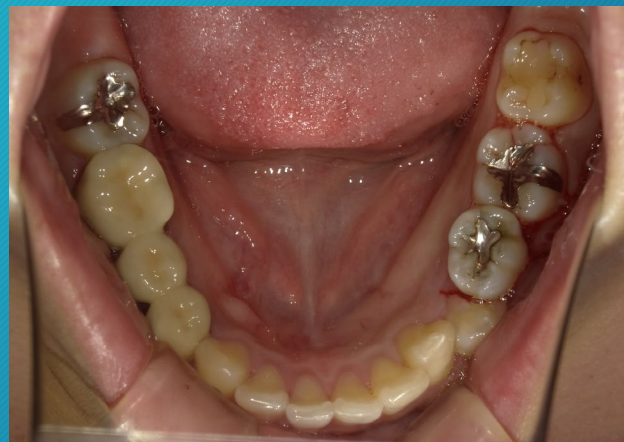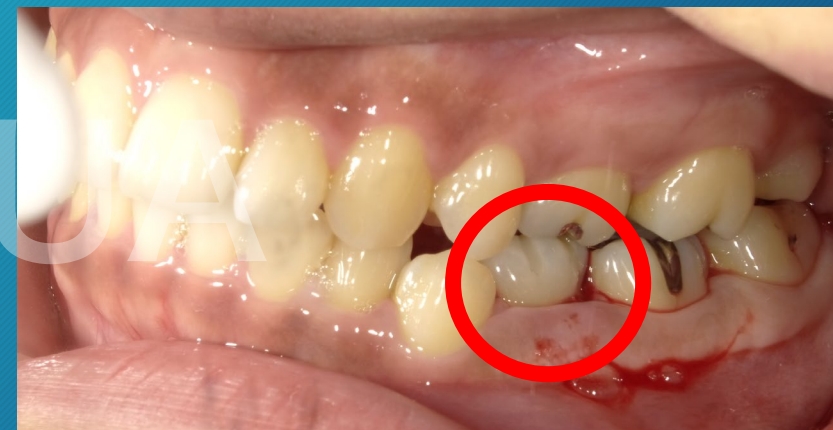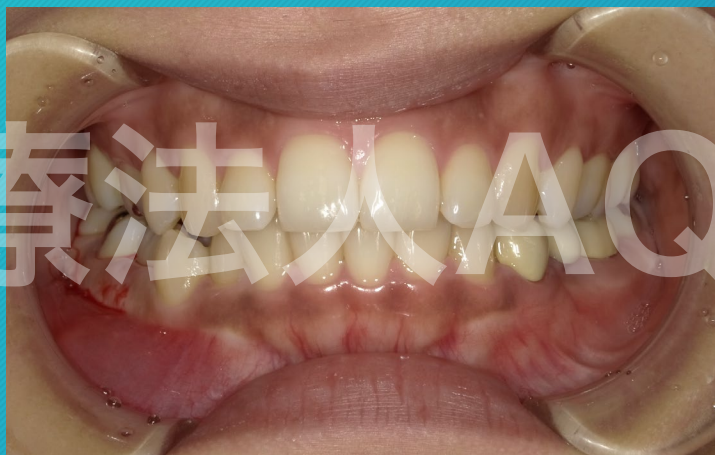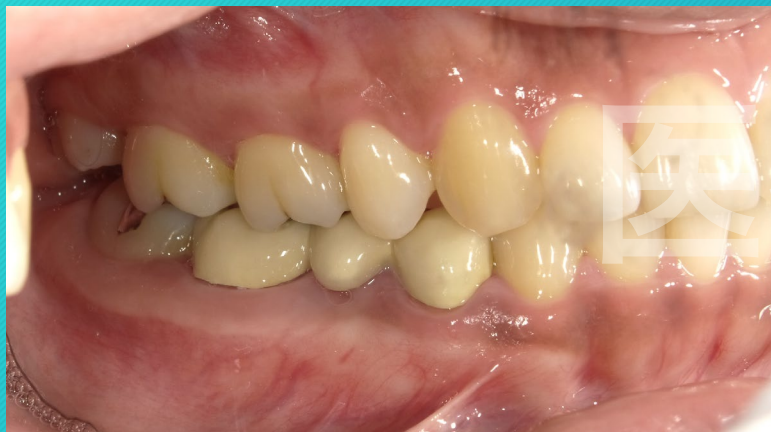初診時 CT



初診時



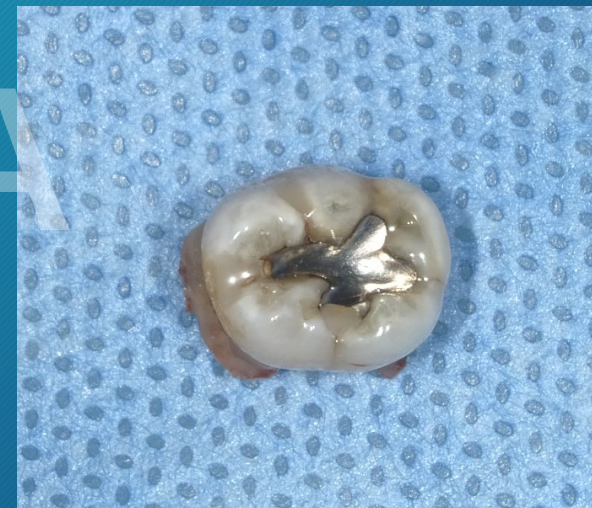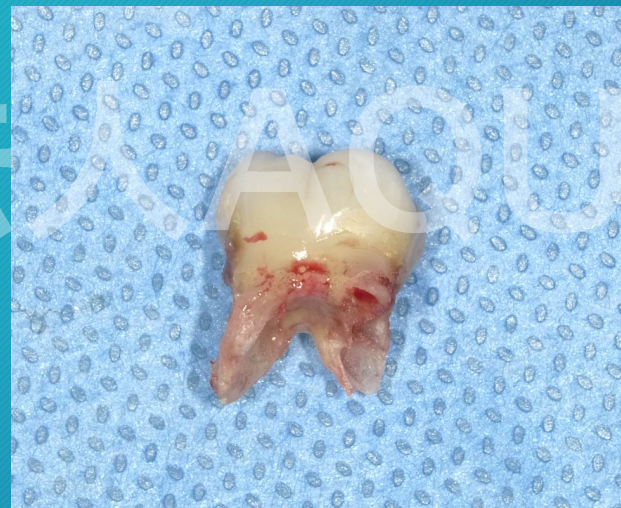
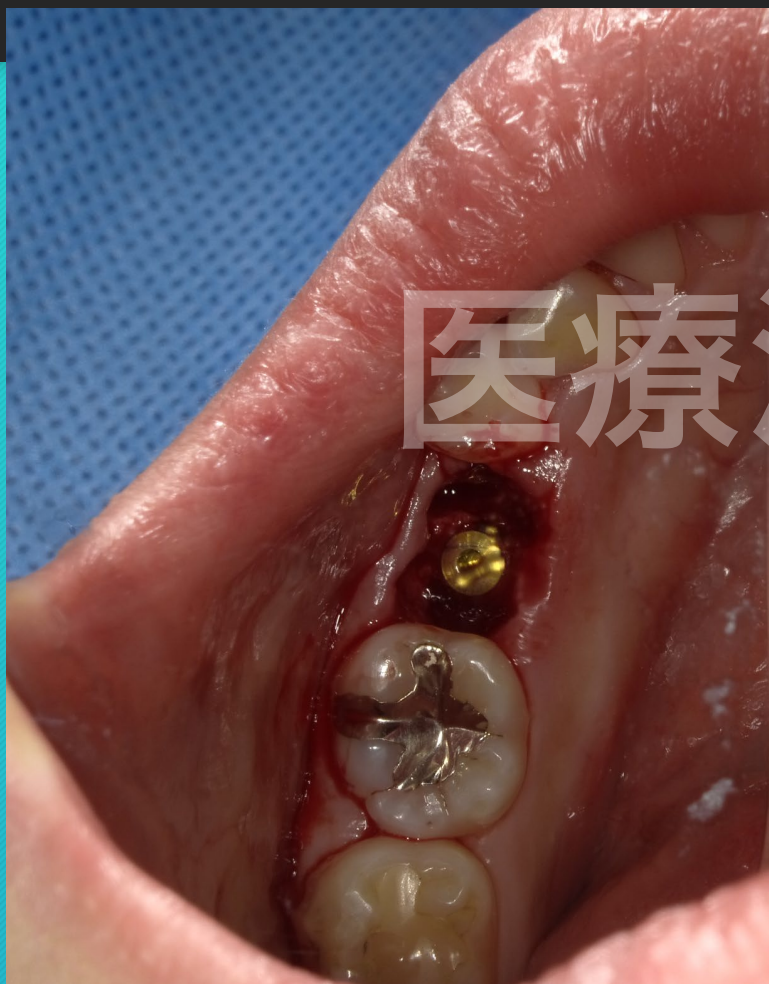ミラー像



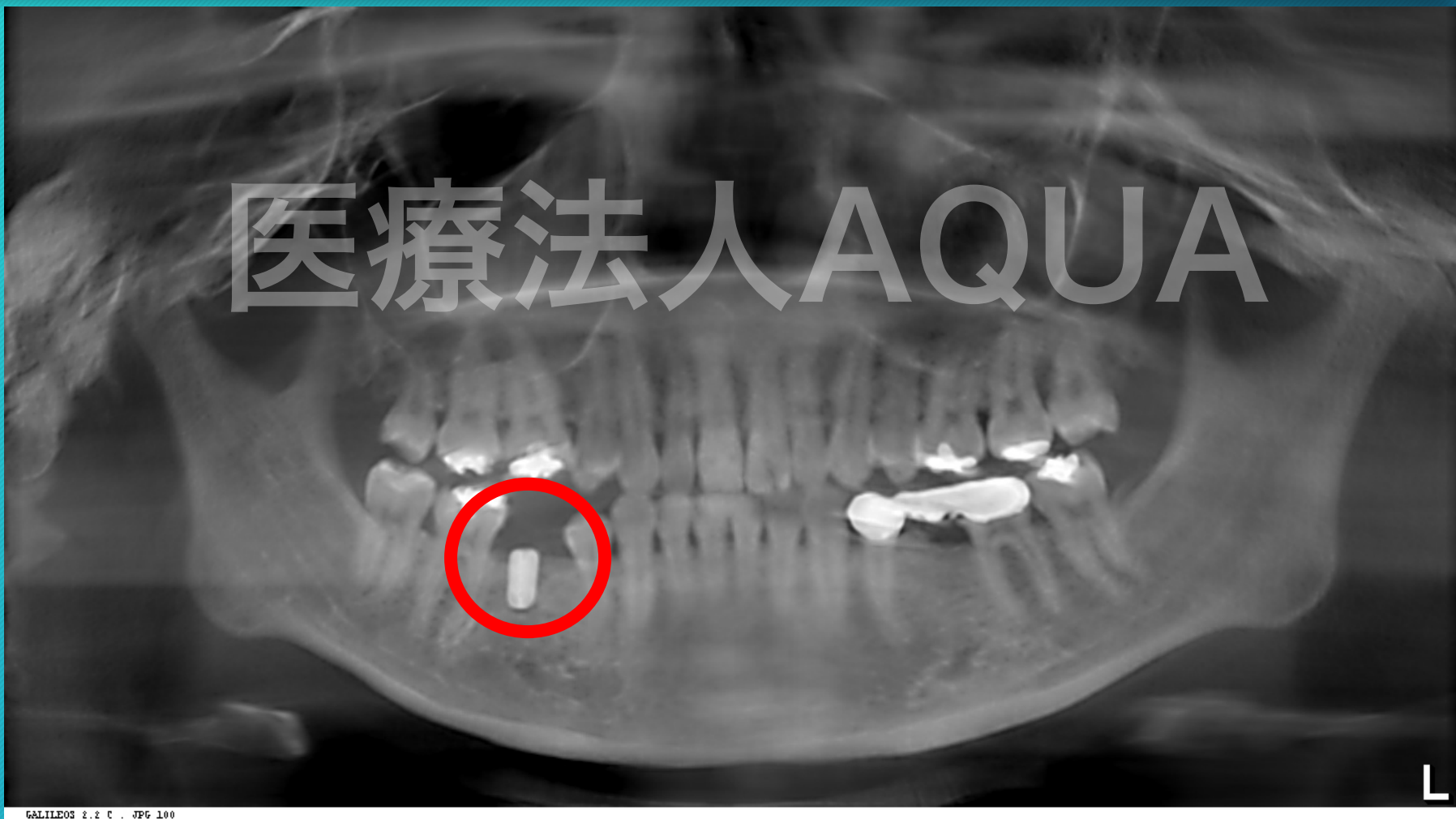
ミラー像

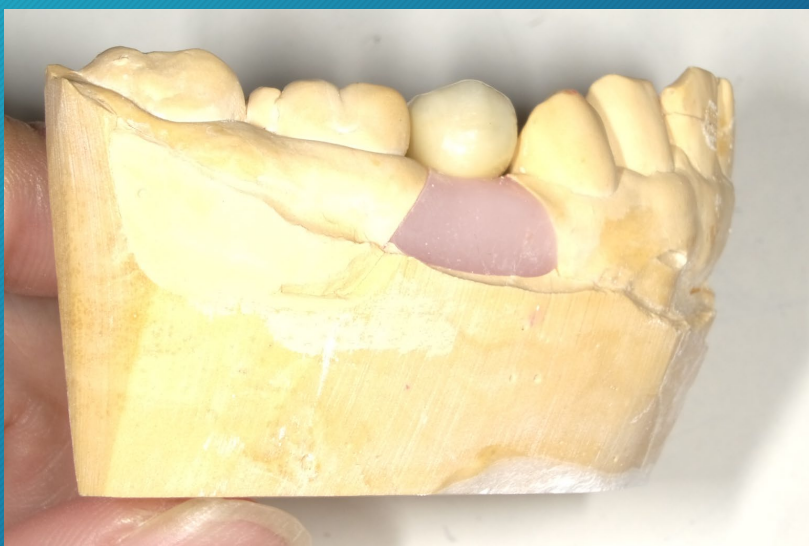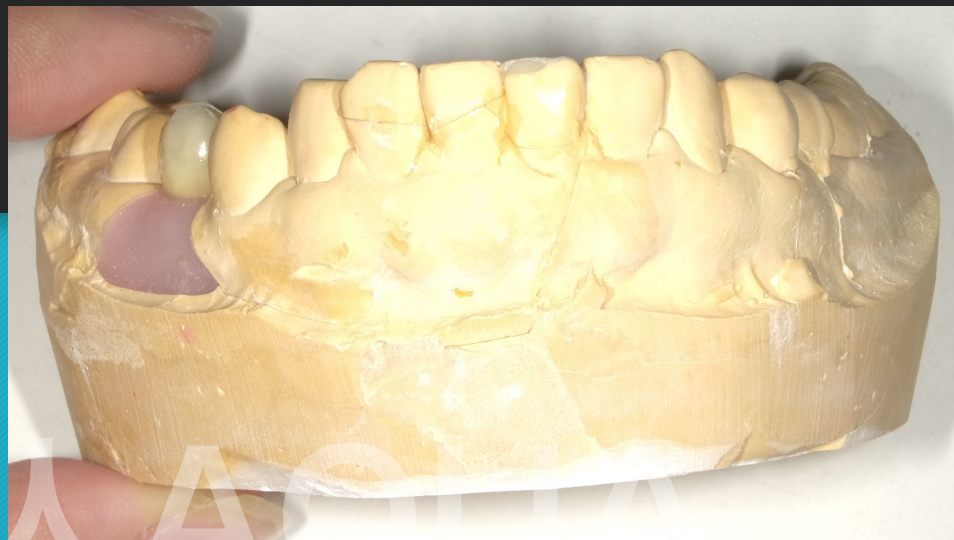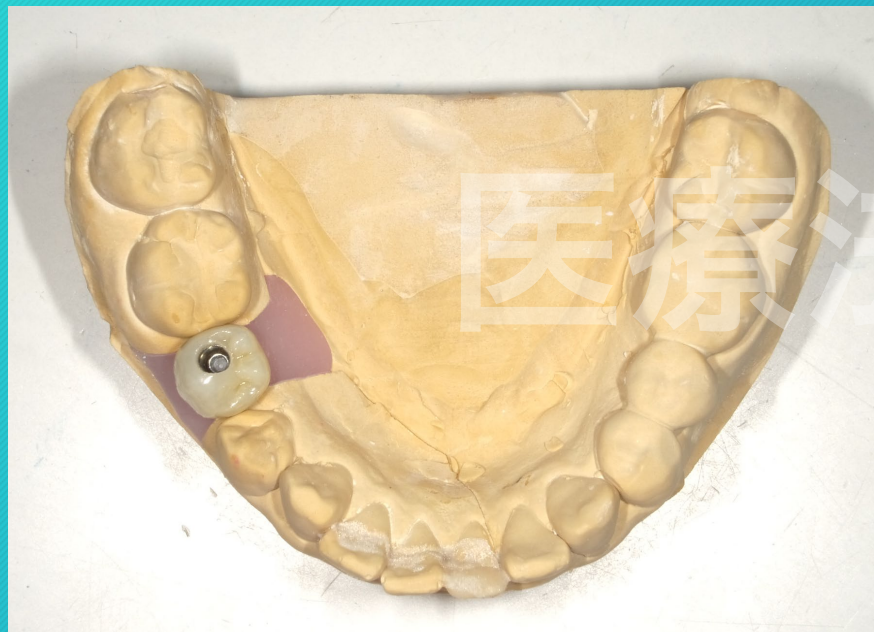20代 女性

1次才へ（抜歯後即時埋入）



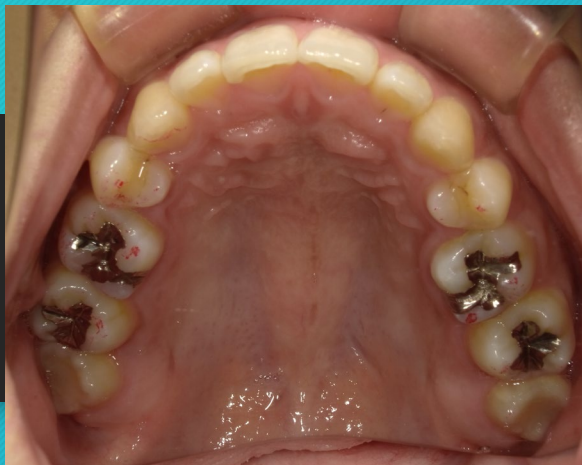オペ後 CT



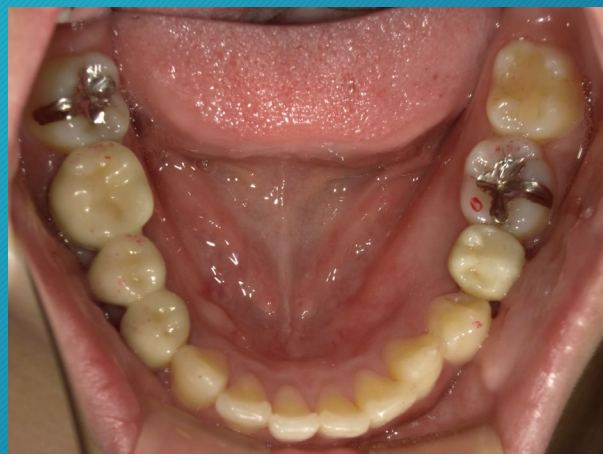
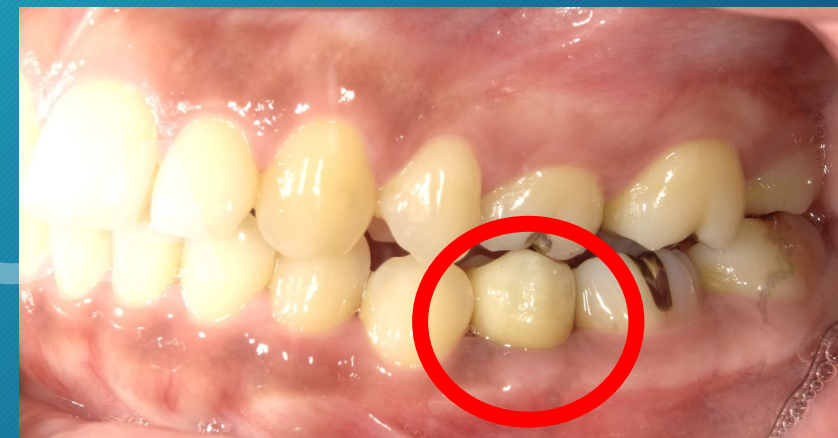
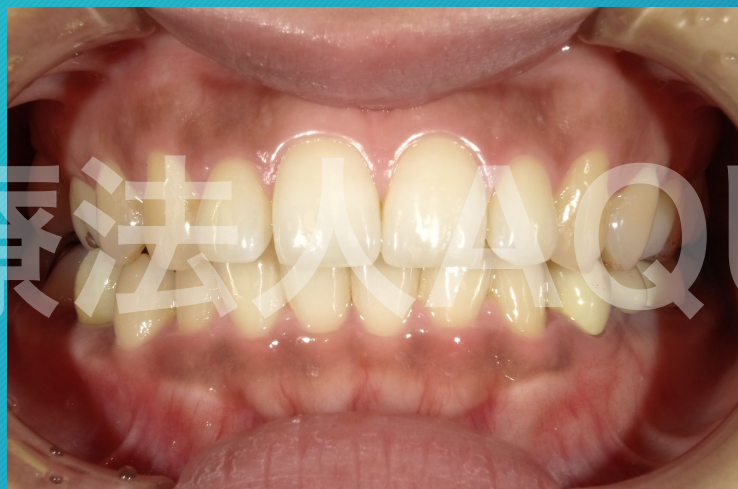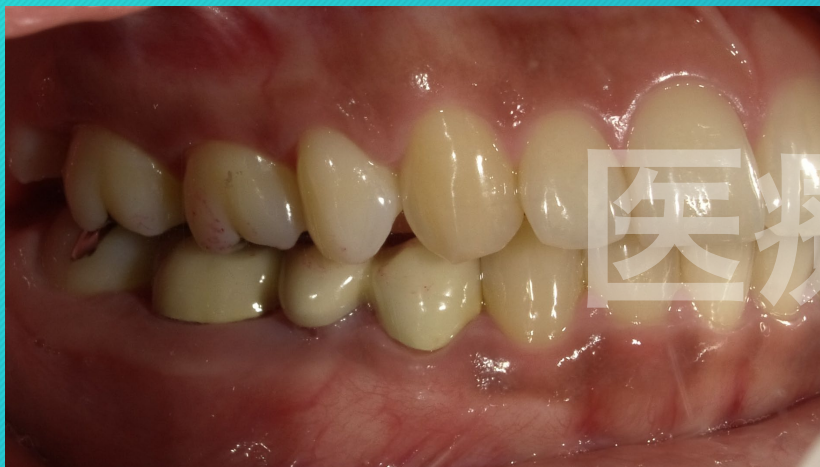医療法人AQUA

完成



ミラー像



ミラー像